

## 질식초음파를 이용한 자궁경관무력증의 진단

이화여자대학교 의과대학 산부인과학교실, 방사선과학교실\*

이경순 · 류지아 · 송인옥 · 정혜원 · 안정자 · 손영수 · 정은철\* · 우복희

= Abstract =

### Transvaginal Sonography in Diagnosis of Incompetent Internal Os of Cervix

Kyung Soon Lee, Ji A Ryu, In Ok Song, Hye Won Chung,  
Jung Ja An, Young Soo Son, Eun Chul Chung,\* Bock Hi Woo

*Department of Obstetrics and Gynecology, Department of Radiology College of Medicine,  
Ewha Womans University*

The diagnosis of cervical incompetency is routinely accomplished by reviewing the clinical history and pelvic examination subjectively. Recently by using ultrasonography, the objective method in diagnosis of cervical incompetency was developed. Especially, the transvaginal sonography can provide clear visualization of uterine cervix with an empty bladder without distension of cervix which was developed when abdominal sonography with distended bladder.

So author performed the study in 46 cases of pregnant women of which menstrual age was 12 weeks to 36 weeks(normal control group 36 cases, risk group 11 cases) during the period of May, 1992 to February, 1993. And these two groups were performed transvaginal sonography and measured length and diameter of cervix.

And the result were follows ;

1) The mean age was higher in risk group than normal control group, the gestational age was not significantly different between two groups, and the gravity and parity was higher in risk group than normal control group.

2) As measuring the length and diameter of cervical canal by transvaginal sonogram in nullipara and multipara in normal control group, each measurements were not significantly different between nullipara and multipara.

3) The mean length of cervix by transvaginal sonography was  $3.0 \pm 0.97$ cm in risk group,  $4.7 \pm 0.89$ cm in normal control group and the cervical length was significantly shorter in risk group than normal control group( $P < 0.01$ ).

4) The mean diameter of cervix by transvaginal sonogram was  $2.0 \pm 0.37$ cm in risk group,  $0.5 \pm 0.21$ cm in normal control group and the diameter of cervix was significantly greater in risk group than normal control group( $P < 0.01$ ).

Transvaginal sonographic measurement of cervical length and diameter in diagnosis of inco-

mpetent internal os of cervix is noninvasive and relatively objective method.

**KEY WORDS :** Transvaginal sonography · Incompetent internal os of cervix.

## 서 론

자궁경관무력증은 자궁경관의 구조적 혹은 기능적인 결함에 의하여, 중기 또는 만기 임신의 초기에 경관이 무통 개대되고 양막의 탈출, 또는 파열로 인하여 미숙아를 출산하는 경우이며, 만일 적절한 치료가 없으면 임신마다 같은 과정을 반복하게 된다<sup>1)</sup>. 발생빈도는 전 임신의 0.05%에서 1%정도이며 총유산의 0.2% 임신중반기 유산의 16%~20%를 차지한다<sup>2)3)4)</sup>.

자궁경관무력증은 표준화된 진단 기준이 없으므로 대개는 과거력상 임신중반기 이후에 유산된 경험과 내진상의 자궁경부 상태등을 통하여 진단하게 된다. 또한 문진만으로 자궁경관무력증을 진단하여 수술할 경우 실제로는 20~25%만이 수술의 적응증이 되는 경우이고 그 외에는 불필요한 수술을 받게 되는 결과를 초래하게 된다<sup>5)</sup>. 임신전 진단 방법으로는 Hegar를 이용한 방법, 자궁난관조영술, Foley 카테타를 이용한 방법등이 있으나 대개의 자궁경관무력증 환자는 임신한 상태로 내원하는 경우가 많아 위의 방법을 통해 진단할 수 있는 경우는 드물다.

1979년 Christopher등<sup>6)</sup>이 양막이 자궁경부를 통해 돌출된 경우 초음파상 모래 시계와 같은 모양을 보인다고 최초로 발표한 이래 많은 연구자들이 자궁경부의 상태를 초음파로 측정하여 자궁경관무력증을 객관적으로 진단하려고 하였다. 초음파검사법으로 임신중 자궁경관의 길이, 직경, 자궁하절의 두께등을 측정하므로써 문진과 내진만으로 자궁경관무력증을 진단하게 될 때의 문제점을 보완하고 보다 객관성있는 진단기준을 제시하였다<sup>7)8)</sup>.

본 연구는 임신 12주에서 35주사이의 임부를 대상으로 과거력상 자궁경관무력증이 의심되는 위험군과 정상대조군에서 자궁경관의 길이와 자궁경관의 직경을 질식 초음파로 측정하여 자궁경관무력증 환자에 있어서 초음파상 자궁경관의 변화를 비교 관찰함으로써 그 진단과 치료에 도움이 되고자

하였다.

## 연구 대상 및 방법

### 1. 연구 대상

1992년 3월부터 1993년 2월까지 이화여자대학 병원 산부인과에 내원한 임신 12주에서 35주 사이의 임부 46명을 대상으로 하였으며 이들을 다음의 두군으로 나누었다.

#### 1) 위험군(Risk group)

과거력상 임신중반기에 진통없이 유산한 경험이 있거나 진통없이 조기양막 파수가 있어 유산한 경험이 있거나 미약한 진통으로 1회 이상 조산한 경험이 있었던 11명이며 다태 임신은 제외하였다.

#### 2) 정상 대조군(Normal control group)

상기의 위험군에 해당되지 않는 경우로 이전에 임신중반기 유산의 경험이나 자궁경관의 손상을 입었던 경험이 없는 35명의 임부로 내원 당시 양막파수나 조기 진통의 증상이 있는 경우는 대상에서 제외하였다.

### 2. 연구 방법

초음파 진단기는 Bruel & Kjar사의 Real time Ultrasound Scanner type 1849 질식 초음파를 이용하였으며 탐촉자는 7MHz를 사용하였다.

환자는 완전배뇨후 채석위를 하여 질에 탐촉자를 삽입하여 관찰하였다. 탐촉자의 끝은 전원개에 놓이게 하고 자궁경관 외구와는 직접 접촉하지 않도록 하여 자궁경관이 적절히 보이도록 하였다.

자궁경관의 길이는 시상면으로 관찰하여 자궁경관 외구에서 내구까지의 직선거리를 측정하였고 자궁경관의 직경은 탐촉자를 90도 각도로 돌려 횡단면으로 촬영하여 측정하였고 자궁동맥의 주행으로 자궁경관 내구의 위치를 확인하였다(Fig. 1).

질식초음파의 측정후 내진을 시행하여 자궁경관의 개대상태와 Bishop score를 기록하였다. 통계학적 유의성은 *t*-검정으로 하였다.

## 연구결과

### 1. 환자의 특성

위험군에서의 평균 연령은 31.3세였고 정상 대조군은 26.6세로 위험군에서 높은 연령을 보였다. 평균 임신주수는 위험군은 20.6주이고 정상 대조군에서는 20.1주로 유의한 차이가 없었으나 평균 임신회수는 위험군은 5.3회 정상 대조군은 2.2회로 위험군에서 더 많은 임신회수를 보였고 평균 분만회수도 위험군에서 2.8회, 정상 대조군에서는 0.7회로 위험군에서 더 높은 분만회수를 보였다(Table 1).

위험군 11례와 정상대조군 35례의 산과력을 비교하면 위험군에서는 조기 양막파수가 3례(27.3%)였으나 정상대조군에서는 1례도 없었으며, 유산한 과거력도 정상대조군에서는 8례(22.9%)인 것에 비해 위험군에서는 10례(90.9%)이었다.

### 2. 자궁경관의 질식초음파소견

#### 1) 초산부와 경산부의 질식초음파 소견의 비교

정상 대조군 35명의 질식초음파상 자궁경관의 길이와 직경을 초산부와 경산부에서 비교한 결과 자궁경관 길이는 초산부에서  $4.73 \pm 0.98\text{cm}$ , 경산부에서는  $4.65 \pm 0.84\text{cm}$ 으로 통계적인 유의한 차이를 보이지 않았다( $P > 0.05$ ). 자궁경관의 직경은 초산부에서  $0.37 \pm 0.20\text{cm}$ , 경산부에서는  $0.44 \pm 0.20\text{cm}$ 으로 통계적인 유의한 차이를 보이지 않았다( $P > 0.05$ )(Table 2).

#### 2) 위험군과 정상 대조군에서의 내진상 자궁경부 소견의 비교

내진상 자궁경관 개대상태는 위험군에서  $2.0 \pm 0.35\text{cm}$ , 정상대조군에서는  $0.5 \pm 0.51\text{cm}$ 이었고, Bishop score는 위험군에서는  $3.9 \pm 1.97$ , 정상대조군에서는  $1.0 \pm 1.04$ 으로 두 군 사이의 자궁경관 개대와 Bishop score는 모두 통계적으로 유의한 차이를 보였다( $P < 0.01$ )(Table 3).

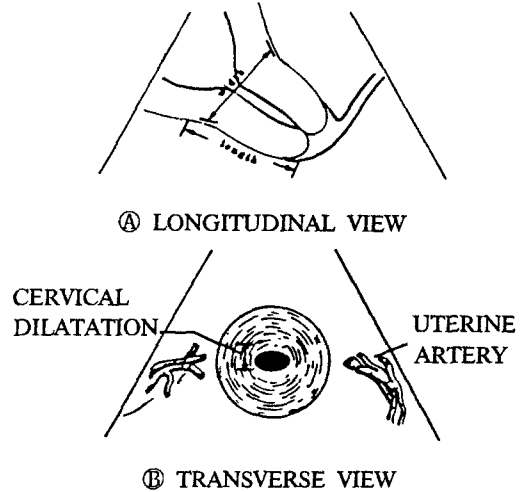


Fig. 1. Diagram of sonographic midline sagittal scan and transverse scan of uterine cervix (A) Sonographic measurements of length and width of the cervix in sagittal scan. (B) Relationship of uterine arteries to the cervix is seen. Cervical dilatation is measured in transverse scan (From Brown, J.E. et al.<sup>9)</sup> Am. J. Obstet. Gynecol. 1986).

Table 1. Characteristics between risk group and normal control group

	Risk group	Normal control group
	Mean $\pm$ S.D.(range)	Mean $\pm$ S.D.(range)
Age(years)	$31.3 \pm 3.07(27-36)$	$26.6 \pm 2.27(25-34)$
Gestational age(weeks)	$20.6 \pm 7.84(12-32)$	$20.1 \pm 6.56(12-35)$
Gravity	$5.3 \pm 1.01(4-7)$	$2.2 \pm 1.04(1-4)$
Parity	$2.8 \pm 0.63(2-4)$	$0.7 \pm 0.84(0-3)$

Table 2. Sonographic measurement of length & diameter of cervix in nullipara and multipara

	Nullipara(n=19)	Multipara(n=16)	P
	Mean $\pm$ S.D.(range)	Mean $\pm$ S.D.(range)	
Length(cm)	$4.73 \pm 0.98(3.0-6.5)$	$4.65 \pm 0.84(3.5-6.5)$	$>0.05$
Diameter(cm)	$0.37 \pm 0.20(0.2-0.8)$	$0.44 \pm 0.20(0.3-0.9)$	$>0.05$

### 3) 위험군에서 수술 여부와 질식초음파 소견

위험군은 임신 12주에서 32주사이의 11명이었으며 이들 중 McDonald operation을 시행한 경우는 6명이었다. 수술을 시행한 6명중 1명은 조기진통으로 23주에 조산하였고 나머지 5명은 임신만기에 분만하였다. 수술을 시행하지 못한 5명중 한명의 경우 정상분만 1회 후 임신 19주에 유산한 경험이 있었고 89년도에 McDonald operation을 시행하였으나 임신 21주에 조기 진통이 있어 분만하였던 과거력이 있으며 이번 임신 시에는 수술을 시행하지 않았고 임신 18주에 유산하였다. 다른 1명의 경우 임신 28주에 2회의 조기 분만하였던 과거력이 있으며 임신 30주에 내원, 1.6kg의 남아를 조산하였다.

내원 당시 초음파상 자궁경관의 길이는 2.9cm, 직경은 1.9cm이었다. 나머지 3명의 환자들은 모두 임신 18주에서 24주 사이에 1회 이상 조산한 경험이 있었던 경우로 내원 당시 자궁경관의 직경은 각각 2.3cm, 2.0cm, 2.7cm이었고, 자궁 경관의 길이는 1.8cm, 2.3cm, 2.0cm이었으며 임신 33주, 29주, 29주에 조산하여 1.7kg, 1.3kg, 1.45kg의 태아를 분만하였다 (Table 4).

### 4) 자궁경관 직경의 내진소견과 질식초음파상 측정치와의 상관관계

자궁경관 직경의 내진소견과 질식초음파상 측정치와의 상관관계를 보면 위험군 11명에서는 초음파상 직경이  $2.0 \pm 0.37$ cm 내진상 직경이  $2.0 \pm 0.35$

Table 3. Difference of vaginal examination in normal control & risk group

	Risk group(n=11)	Normal control group(n=35)	P
	Mean± S.D.(range)	Mean± S.D.(range)	
Cervix dilation(cm)	2.0± 0.35	0.5± 0.51	<0.01
Bishop score	3.9± 1.97	1.0± 1.04	<0.01

Table 4. Sonographic measurement of cervix and operation in risk group

Patient No.	Gestational age(weeks)	Diameter of cervix(cm)	Length of cervix(cm)	Operation
1	12	2.7	4.8	○
2	12	1.8	3.9	○
3	14	1.8	4.2	○
4	24	1.6	2.8	○
5	18	1.8	3.3	×
6	14	1.9	3.0	○
7	30	1.9	2.9	×
8	15	1.7	2.0	○
9	32	2.3	1.8	×
10	27	2.0	2.3	×
11	29	2.7	2.0	×

Table 5. Relationship between vaginal examination and transvaginal sonogram in measuring of diameter of cervix

	Risk group(n=11)	Normal control group(n=35)
	Mean± S.D.(range)	Mean± S.D.(range)
Diameter(cm) by transvaginal sonogram	2.0± 0.37	0.4± 0.21
Diameter(cm) by pelvic examination	2.0± 0.35	0.5± 0.51
Correlation coefficients	0.61	0.56
P-value	<0.05	<0.001

Table 6. Sonographic measurements of length of cervix according to gestational ages

Gestational age (weeks)	Risk group(n=11)		Normal control group(n=35)		P
	Length(cm)		Length(cm)		
	No.	Mean± S.D.(range)	No.	Mean± S.D.(range)	
12-23	6	3.5± 0.97(2.0-4.7)	26	4.4± 0.71(3.0-6.5)	<0.01
24-35	5	2.4± 0.48(1.8-2.9)	9	5.6± 0.70(4.3-6.5)	<0.01

Table 7. Sonographic measurement of diameter of cervix according to gestational ages

Gestational age (weeks)	Risk group(n=11)		Normal control group(n=35)		P
	Diameter(cm)		Diameter(cm)		
	No.	Mean± S.D.(range)	No.	Mean± S.D.(range)	
12-23	6	1.9± 0.35(1.7-2.7)	26	0.5± 0.21(0.2-0.9)	<0.01
24-35	5	2.1± 0.42(1.6-2.7)	9	0.3± 0.21(0.2-0.8)	<0.01

Table 8. Sonographic measurement of length & diameter of cervix

	Risk group(n=11)	Normal control group(n=35)	P
	Mean± S.D.(range)	Mean± S.D.(range)	
Length(cm)	3.0± 0.97(1.8-4.8)	4.7± 0.89(3.0-6.5)	<0.01
Diameter(cm)	2.0± 0.37(1.6-2.7)	0.5± 0.21(0.2-0.9)	<0.01

cm으로 상관관계수  $r=0.61$ 의 상관관계를 나타냈고 ( $P<0.05$ ) 정상 대조군 35명에서의 초음파상 직경은  $0.4\pm 0.21$ cm, 내진상 직경은  $0.5\pm 0.51$ cm으로 상관관계수  $r=0.56$ 의 상관관계를 나타냈다( $P<0.001$ )(Table 5).

### 5) 자궁경관의 길이

정상 대조군에서의 초음파상 자궁경관의 길이는 임신 12주에서 23주사이는  $3.5\pm 0.97$ cm이고 위험군에서는  $4.4\pm 0.71$ cm으로 두 군 사이는 통계적으로 유의한 차이를 보였다( $P<0.01$ ). 임신 24주와 35주 사이의 초음파상 자궁경관의 길이는 정상 대조군에서  $2.4\pm 4.8$ cm 위험군에서  $5.6\pm 0.70$ cm으로 통계적으로 유의한 차이를 보였다( $P<0.01$ )(Table 6).

### 6) 자궁경관의 직경

위험군에서 임신 12~23주에 해당하는 6명의 초음파로 측정된 자궁경관의 직경은  $1.9\pm 0.35$ cm, 정상대조군 26명은  $0.5\pm 0.21$ cm로 통계적으로 유의한 차이를 보였다( $P<0.01$ ). 임신 24~35주 사이의 위험군 5명의 초음파상 자궁경관의 직경은  $2.1\pm 0.42$ cm, 정상대조군 9명은  $0.3\pm 0.21$ cm로 통계적으로 유의한 차이를 보였다( $P<0.01$ )(Table 7).

자궁경관의 길이는 위험군 11례는  $3.0\pm 0.97$ cm 이었고 정상 대조군 35례는  $4.7\pm 0.89$ cm로 통계적으로 유의한 차이를 보였으며( $P<0.01$ ) 자궁경관의 직경은 위험군은  $2.0\pm 0.37$ cm, 정상 대조군은  $0.5\pm 0.21$ cm으로 두 군 사이에도 통계적으로 유의한 차이를 보였다( $P<0.01$ )(Table 8).

## 고 찰

자궁경관무력증이 습관성 유산의 원인이 된다는 것이 처음 언급된 것은 1958년 Cole과 Culpepper가 Practice of Physics에 발표한 것이 최초이다<sup>1)</sup>. 자궁경관무력증이라는 용어는 1865년 Gream이 최초로 사용하였고 1902년 Herman이 최초의 수술적 교정을 시도하였다<sup>10)</sup>.

해부학적으로 자궁경관은 교원질, 결합조직, 평활근 조직의 3가지 성분으로 구성되어 있다. 자궁 체부가 65% 내지 70%가 평활근 조직으로 되어 있는 것에 비하여 자궁경부의 상부는 25%만이 평활근 조직으로 되어있고, 중간부위는 16%, 하부는 6%만이 평활근 조직으로 구성되어 있다<sup>11)</sup>. 정상적으로 임신 초기에는 자궁경관의 길이가 증가하나 임신말기가 되면 효소작용에 의하여 교원 섬유질의 파괴가 일어나게 되어 자궁경관의 길이가

약간 감소한다<sup>12)</sup>. 조직학적으로 보면 자궁경관무력증의 경우는 이러한 자궁경관의 조직학적인 구성이 비정상적일 때 발생된다고 본다<sup>13)</sup>.

자궁경관무력증의 발생 기전은 기본적으로는 자궁경관 내구의 팔약근과 유사한 작용이 약해져서 나타나는 현상으로 임신된 자궁이 어느 정도로 커져서 자궁경관 내구의 저항 이상으로 하중을 받게되면 자궁경관이 저절로 열리는 결과로 일어나게 된다<sup>14)</sup>.

그 원인중에 가장 많은 것은 이전 임신에서 자궁경부에 손상을 입은 경우로 약 95%에 달하여, 68.8%에서 자궁경부 확장술이나 소파술을 받은 경험이 있었다<sup>14)</sup>. Larsson등<sup>15)</sup>에 의하면 자궁경부의 원추절제술을 받은 경우 자궁경관무력증의 발생 빈도가 높아졌다고 보고하였으며 자궁경부의 선천적 결함으로 자궁경관무력증이 발생하는 경우는 2% 정도로 비교적 드물다<sup>1)</sup>. 또한 Golan등<sup>1)</sup>은 자궁경부의 구조적 결함이 없이도 자궁경관무력증이 발생하는 경우도 있는데 이는 임신말기에 발견되는 자궁경관의 변화가 조기에 나타나서 발생하는 것이라고 보기도 하였다.

자궁경관무력증의 진단은 자세한 문진과 내진에 의하여 이루어져 왔고 그외에 여러 진단기기를 이용한 방법들이 소개되어 왔다. 자궁경관무력증의 전형적인 문진 소견은 자궁 수축이 없이 임신 중반기에 분만한 과거력이 있는 것이며 McDonald<sup>14)</sup>는 자궁경관무력증 환자의 93%가 임신중반기에 유산된 경험이 있다고 하였다. 그의 자궁경부의 원추절제술과 같은 수술의 경험이나 소파술 등의 과거력, 환자 모친이 임신중 diethylstilbesterol에 노출된 경험, 가족력상 습관성 유산, 혹은 선천성 결함등이 원인이 될 수 있다. Golan등<sup>1)</sup>의 보고에 의하면 226례의 자궁경관무력증 환자에서 23.5%가 특징적인 과거력을 갖는다고 하였고, Toaff와 Toaff<sup>16)</sup>는 요로감염의 증거없이 빈뇨 등의 증상이 있고 하복부의 압통, 양막 파수 등도 자궁경관무력증의 한 증상으로 나타날 수 있다고 하였다.

내진으로 질중격의 유무, 자궁경부의 이상, 자궁의 기형 유무등이 확인되며, 임신 중반기에는 자궁경부의 개대와 이를 통한 양막의 돌출이 확인될 수도 있다. Schaffner와 Schanzer<sup>17)</sup>에 의하면 임신 28주에서 32주사이에 자궁경관이 2cm내지 3cm개

대된 경우가 27.4%였다. 이런 결과는 초산모에서 보다 경산부에서 2배정도 높았고 1cm이하로 경관 개대가 된 경우 조산의 위험도가 6.9%인데 비하여 2~3cm 경관개대가 이루어진 경우 68%의 조산의 위험이 있었다. 그러나 내진 소견만으로 자궁경관무력증을 진단하는 데는 어려움이 많고 3.2%만이 이 방법으로 진단될 수 있다고 하였다<sup>1)</sup>. 기타 검사로써 전신성 홍반성 낭창과 같은 결체조직의 질병 유무, 자궁경부의 세균배양 검사등을 시행해 보는 것도 진단에 도움이 되겠다.

임신전에 진단하는 방법으로는 Hegar검사법으로 8번 Hegar가 저항없이 자궁경관을 통과할 때 진단할 수 있고<sup>3)</sup>, Rubovits<sup>18)</sup>등은 자궁경관에 Foley catheter balloon을 삽입하고 1ml의 물을 넣은 후 600gm이하의 힘으로 당겼을 때 이 balloon이 자궁경관을 저항없이 통과하면 진단적 가치가 있다고 하였다. 자궁난관조영술로 진단하는 방법은 자궁경부 소실과 경관의 확대가 8mm이상일 때를 자궁경관무력증이라고 하였다<sup>19)</sup>. 그러나 아직까지 객관적이고 정확한 방법은 없으며 특히 임신중에 진단하는 방법은 많은 제한이 따르고 있다.

초음파상 임신중 자궁경관의 내경은 양막과의 접촉부위이며 외경부는 질상부의 후벽과 접하는 자궁경관의 가장 끝부위다. 자궁경부의 초음파는 복식초음파와 질식초음파를 모두 이용할 수 있으나 복식 초음파는 방광이 차 있어야 하며 방광이 찬 정도에 따라 자궁경관의 길이가 변하고 특히 지나친 방광의 팽대는 정상 자궁경부의 해부학적인 모양을 변화시키므로 주의하여야 한다<sup>20)</sup>. 초기 임신에서 임신 34주까지의 정상 자궁경관의 길이는 2.8cm에서 5.2cm이다<sup>12)21)</sup>. 또한 Vaalamo와 Kivikoski<sup>22)</sup>는 자궁경관무력증이 없는 경우 자궁경관의 길이가 2cm이상이라고 보고하였는데 본 연구에서는 정상 대조군에서 자궁경부의 길이가 3.0cm에서 6.5cm로 측정되어 큰 차이가 없었다. 임신 34주 이후에는 정상적으로 자궁경관의 길이가 감소하고 경관소실이 이루어진다. 자궁경관은 정상적으로는 반향성이 증가된 판으로 그 주위는 반향성이 감소된 zone으로 둘러싸여 있다. 또 다른 정상 소견으로는 반향성이 감소된 선상의 zone이 주위의 반향성이 증가된 zone에 싸여 있는 경우로 이때에는 자궁경관을 점액이 막고 있는 상태이다.

임신중 자궁경관의 변화를 초음파를 이용하여 관찰한 바 방광의 충만된 상태에 따라 자궁경관의 모양이 변화되며 자궁경관무력증의 경우 자궁경관의 개대를 확인할 수 있었다고 보고하였다<sup>23)</sup>. Bernstein등<sup>8)</sup>은 복식 초음파를 이용하여 자궁경관의 길이를 측정하여 본 결과 정상 임신에서 평균 3~7cm이며 이것이 3cm이하일 경우 자궁경관무력증을 의심할 수 있다고 하였다. 그러나 방광을 비운 상태에서는 채운 상태에 비하여 자궁경관의 길이가 5mm정도 감소한다고 하였다<sup>24)</sup>. Vaalamo와 Kivikoski<sup>22)</sup>는 자궁경관의 길이가 2cm이상일 경우 조산의 위험성없이 임신을 유지할 수 있었다고 보고하였고 Varma<sup>25)</sup>등은 자궁경관의 길이가 2.5cm 미만인 경우 예후가 좋았다고 보고하였다. 본 연구에서는 위험군의 자궁경관의 길이가  $3.0 \pm 0.97$ cm으로 정상대조군의  $4.7 \pm 0.89$ cm과 유사한 차이를 보여 이전의 측정치와 유사함을 나타냈다. 질식초음파의 경우 복식초음파에서와 같은 방광팽대가 필요치 않아 자궁경부의 길이와 모양의 변형없이 보다 정확히 자궁경부를 측정할 수 있다고 하였다<sup>24)</sup>.

자궁경관의 직경은 자궁경관무력증환자의 경우 증가되는데 Brook등<sup>26)</sup>은 정상 대조군에서의 직경이  $1.67 \pm 0.23$ cm인 것에 비해 위험군에서의 직경은  $2.57 \pm 0.36$ cm으로 차이가 남을 증명하였고, Feingold<sup>27)</sup>등은 정상대조군에서는  $16.9 \pm 5.0$ mm, 위험군에서는  $25.9 \pm 5.0$ mm의 자궁경관의 직경을 측정하여 자궁경관무력증 환자의 경우 그 직경이 증가되어 있음을 증명하였고 Varma등<sup>25)</sup>은 자궁경관의 직경이 5mm이하일 때 예후가 좋고 8mm이상이면 유산의 위험이 있다고 하였다. 본 연구에서는 위험군의 자궁경관의 직경이  $2.0 \pm 0.37$ cm으로 Brook등과 Feingold등의 실험과 유사한 결과를 보였다.

양막이 자궁경관 내구를 통하여 돌출할 경우 경관협부의 정상적인 둥근 모양의 양막 상태가 깔대기 모양이나 유두 모양으로 변하게 된다. 이런 돌출이 6mm이상이거나 자궁경관의 직경이 8~15mm이상이면 자궁경관무력증을 의심한다고 하였고<sup>22)25)25)29)30)</sup> 자궁하절이 6mm이하로 얇아질 때 조기 진통이나 자궁경관무력증을 의심한다고 하였다<sup>28)31)</sup>. Bartolucci등<sup>31)</sup>은 자궁의 길이가 감소하고 자궁 내경이 열리며 양막이 돌출하고 자궁 하절이 얇아지는

경우 조기 분만의 위험도가 증가한다고 하였고 Podobnik<sup>32)</sup>는 자궁경부의 길이가 3.2cm이상이고 자궁하절의 두께가 7mm이상이면 예후가 좋다고 보고하였다.

이러한 초음파상 소견은 자궁경관무력증의 진단에 도움이 되고 특히 자궁경관무력증의 위험성이 있는 환자에서 진단을 확진하는 데 도움이 될 수도 있다. 그러나 초음파상 정상소견을 보였으나 초음파 시행후 20분만에 임상적으로 양막의 돌출을 보고한 예가 있어 비록 초음파상에서 상기의 소견이 보이지 않는다 해도 자궁경관무력증을 완전히 배제할 수는 없다는 제한점이 따른다<sup>33)</sup>.

Confino등<sup>34)</sup>에 의하면 자궁경관무력증의 진단에 초음파를 사용할 때 그 단점은 첫째 복식초음파의 경우 방광의 상태에 따라 자궁경관의 모양과 길이가 변한다는 점이나 이는 질식초음파를 시행할 경우 극복할 수 있으며, 둘째, 자궁수축의 정도와 자궁내압에 따라 자궁경관의 모양과 길이가 변하고 자궁하절의 두께도 달라진다는 점, 셋째 탐촉자의 각도, 탐촉자를 통한 압박의 정도에 따라서도 변화가 일어난다는 점이다. 또한 초음파를 이용하여 자궁경부의 직경과 길이를 측정할 때 검사자에 따라 혹은 검사시기에 따라 측정치가 차이가 있을 수 있으므로 3인 이상의 검사자가 3회 이상 측정된 평균치를 측정치로 사용하고, 대상이 되는 환자의 수를 늘려 본 검사의 제한점을 보완한다면 질식 초음파검사법이 자궁경관무력증환자에서 비침습적이고도 객관적인 진단방법으로 사용될 수 있으리라 생각된다.

## 결 론

1992년 3월부터 1993년 2월까지 이화여자대학 병원 산부인과에 내원한 임부 46명을 대상으로 하였으며 과거력상 자궁경관무력증을 진단받았거나 의심이 되는 환자들을 위험군으로 하였고 그외의 환자들을 정상 대조군으로 나누어 각각의 경우 질식 초음파상 자궁경관의 길이와 자궁경관의 직경을 측정하여 분석함으로써 다음과 같은 결과를 얻었다.

1) 평균연령은 위험군은  $31 \pm 3.07$ 세, 정상대조군은  $26.6 \pm 2.27$ 세로 위험군이 유의하게 높았고, 평균 임신주수는 위험군이  $20.6 \pm 7.84$ 주, 정상대조군이

20.1±6.56주로 유의한 차이가 없었다. 총 임신회수 및 분만회수는 위험군이 정상대조군에 비해 유의하게 높았다. 위험군의 산파력은 조기 양막파수, 유산의 과거력이 각각 3례(27.3%), 10례(90.9%)였다.

2) 정상대조군에서의 자궁경관 길이 및 자궁경관의 직경은 초산부와 경산부에서 모두 유의한 차이가 없었다.

3) 자궁경관의 직경을 내진에 의한 측정치와 질식초음파상 측정치를 분석한 결과 위험군과 정상대조군 모두 유의한 상관관계를 보였다.

4) 초음파상 자궁경관의 길이는 위험군에서는 3.0±0.97cm, 정상대조군에서는 4.7±0.89cm으로 통계적인 유의한 차이가 있었다.

5) 초음파상 자궁경관의 직경은 위험군에서는 2.0±0.37cm 정상대조군에서는 0.5±0.21cm으로 통계적인 유의한 차이가 있었다.

이상의 결과로써 저자는 질식초음파검사로 임신 중 자궁경부의 길이와 직경을 측정하면 자궁경관 무력증을 비침습적이면서도 객관적으로 진단할 수 있으므로 유용한 검사법이라는 결론을 얻었다.

## References

- 1) Golan A, Barnan R, Wexler S, Langer F, Bukovsky I, and David MP : *Incompetence of the uterine cervix. Obstet Gynecol Survey* 1989 ; 44 : 96-107
- 2) Smith SG and Scrag WH : *Premature cervical dilatation and the McDonald cerclage. Obstet Gynecol* 1969 ; 33 : 535-540
- 3) Jennings CL : *Temporary submucosal cerclage for cervical incompetence. Report of 42 cases. Am J Obstet Gynecol* 1972 ; 113 : 1097-1102
- 4) Kuhn RTP and Papperell RJ : *Cervical ligations : A review of 242 pregnancy. Aust NZJ Obstet Gynecol* 1977 ; 17 : 79-83
- 5) Chervenak FA, Isaacson GC, Campbell S : *Ultrasound in obstetrics and Gynecology, Vol 2, Little, Brown, 1993 : pp1449-1466*
- 6) Christopher CR, Spironelle A and Collins MZ : *Ultrasound detection of hourglass membranes with funic presentation. Obstet Gynecol* 1979 ; 54 : 130-132
- 7) Barford DAG and Rosen MG : *Cervical incompetence : diagnosis and outcome. Obstet Gynecol* 1984 ; 64 : 159-163
- 8) Bernstine RL, Lee SH, Crawford WL, and Shimek MP : *Sonographic evaluation of the incompetent cervix. J Clin Ultrasound* 1981 ; 9 : 417-420
- 9) Brown JE, Colonel L, Thieme GA, Shah DM, Fleischer AC, and Boehm FH : *Transabdominal and transvaginal endosonography : Evaluation of the cervix and lower uterine segment in pregnancy. Am J Obstet Gynecol* 1986 ; 155 : 721-726
- 10) Harger JH : *Cervical cerclage : Patient selection, morbidity and success rates. Clin Perinatol* 1986 ; 10 : 321-341
- 11) Rorie DK, Newton M : *Histologic and chemical studies of the smooth muscle in the human cervix and uterus. Am J Obstet Gynecol* 1967 ; 99 : 466-469
- 12) Zemlyn S : *The length of the uterine cervix and its significance. J Clin Ultrasound* 1981 ; 9 : 267-269
- 13) Danforth DN : *Cervical incompetence as a cause of spontaneous abortion. Clin Obstet Gynecol* 1959 ; 2 : 45
- 14) McDonald ID : *Cervical cerclage. Clin Obstet Gynecol* 1980 ; 7 : 461
- 15) Larsson G, Grundsell H and Gullberg B : *Outcome of pregnancy after conization. Acta Obstet Gynecol Scand* 1982 ; 61 : 461-466
- 16) Toaff R and Toaff ME : *Diagnosis of impending late abortion. Obstet Gynecol* 1974 ; 43 : 656-760
- 17) Schaffner F and Schanzer SN : *Cervical dilatation in the early third trimester. Obstet Gynecol* 1966 ; 27 : 130-133
- 18) Rubovits FE, Cooperman NR and Lash AF : *Habitual abortion : A radiographic technique to demonstrate the incompetent internal os of cervix. Am J Obstet Gynecol* 1953 ; 66 : 269-280
- 19) Palmer F : *Eight-one operations for repeated abortions due to incompetent isthmus. Bull Fed Soc Gynecol Obstet* 1961 ; 13 : 328-331
- 20) Zemlyn S : *The effect of the urinary bladder in obstetrical sonography Radiology* 1978 ; 128 : 169-175
- 21) Ayers JW : *Sonographic evaluation of cervical length in pregnancy : diagnosis and management of preterm cervical effacement in patient at risk for premature delivery. Obstet Gynecol* 1988 ; 71(6) : 939-944
- 22) Vaalamo P and Kivikoski A : *The incompetent cervix during pregnancy diagnosed by ultrasound. Acta Obstet Gynecol Scand* 1983 ; 62 : 19-21



- 23) Sarti DA, Sample WF, Hobel CJ and Staisch KJ : *Ultrasonographic visualization of a dilated cervix during pregnancy. Radiology* 1979 : 130 : 417-420
- 24) Anderson HF : *Transvaginal and transabdominal ultrasonography of the uterine cervix during pregnancy. J Clin Ultrasound* 1991 : 19 : 77-83
- 25) Varma TR, Patel RH and Pillai U : *Ultrasound assessment of cervix in "at risk" patient. Acta Obstet Gynecol Scand* 1986 : 65 : 147-152
- 26) Brook I, Feingold M, Schwzirtz A and Aakut H : *Ultrasonography in the diagnosis of cervical incompetency in pregnancy : A New diagnostic approach. Br J Obstet Gynecol* 1981 : 88 : 640-643
- 27) Feingold M, Brook I and Zakut H : *Detection of cervical incompetency by ultrasound. Acta Obstet Gynecol Scand* 1984 : 63 : 407-410
- 28) O'Leary JA and Ferrell RE : *Comparison of ultrasonographic and digital cervical evaluation. Obstet Gynecol* 1986 : 68 : 718-719
- 29) Varma TR, Patel RH and Pillai U : *Ultrasonographic assessment of cervix in "at risk" patients. Int J Gynecol Obstet* 1987 : 25 : 25-34
- 30) Ludmir J : *Sonographic detection of cervical incompetence. Clin Obstet Gynecol* 1988 : 31 : 101-109
- 31) Bartolucci L, Hill WD, Karz M, Gill PJ, RN, MSN and Kitzmiller JL : *Ultrasonography in preterm labor. Am J Obstet Gynecol* 1984 : 149 : 52-56
- 32) Podobnik M : *Ultrasonography in the detection of cervical incompetency. J Clin Ultrasound* 1988 : 16 : 383-391
- 33) Witter FR : *Negative sonographic findings followed by rapid cervical incompetence. Obstet Gynecol* 1984 : 64 : 136-137
- 34) Confino E, Mayden KL, Filia RV, Vermesh M and Gleicher N : *Pitfalls in sonographic imaging of the incompetent uterine cervix. Acta Obstet Gynecol Scand* 1986 : 65 : 593-597