

## Perfluorodecalin액에 의한 망막조직의 변화에 관한 연구\*

이화여자대학교 의과대학 안과학교실  
한 영 복

= Abstract =

### Retinal Changes after Replacement of Vitreous with Perfluorodecalin

Young Bock Han

Department of Ophthalmology, College of Medicine, Ewha Womans University

Retinal changes were evaluated after vitreous replacement with perfluorodecalin. Tolerance to this liquid in rabbit eyes was investigated for period of 1 month.

Histologic examination revealed degeneration and loss of the outer segment of the photoreceptors, decreased thickness of the outer retinal layers and the appearance of the macrophages with clear cytoplasmic vacuoles on the surface of retina and in the vitreous. These changes were progressed with the longer duration of the intravitreal replacement of perfluorodecalin. From the above results, perfluorodecalin is thought to be unsuitable for the long-term vitreous substitute and should be removed from the eye before the completion of surgery.

### 서 론

비교적 최근까지도 합병성 망막박리를 수술하는데 있어 SF<sub>6</sub>, C<sub>3</sub>F<sub>8</sub> 같은 기체 혹은 실리콘유 같은 물보다 가벼운 초자체대용물이 널리 이용되어 왔다. 그러나 이러한 물질들은 망막 상부의 병변에는 좋은 치료효과를 나타내나 망막하부의 열공에는 충분한 탐폰효과를 나타내지 못한다. 이러한 경우 물보다 비중이 큰 초자체 대용물을 사용하는 것이 바람직하며 최근 이러한 초자체 대용물로 여러종류의 perfluorocarbon액이 도입되어 합병성 망막박리의 수술에 사용되고 있다. Perfluorocarbon액은 투명하고, 물속에서 표면장력이

크고, 비중이 높으며 점도가 낮은 특성이 있다. 특히 비중이 높아서 거대망막파열을 동반한 망막박리, 증식 초자체망막병증을 동반한 망막박리, 외상성 망막박리 등 과거 수술성공율이 매우 좋지 않았던 질환등에 사용할 경우 수술 성공율을 현저히 높일 수 있다. 그러나 많은 동물실험 결과 perfluorocarbon액은 장기간 초자체내에 남아, 있을 경우 망막에 심한 독성을 나타낸다고 하는 보고가 있어<sup>1-5)</sup> 현재 사람의 초자체 대용물로 장기간 사용은 하지 못하고 있으며 수술중 단시간 사용후 제거하여야 하며 완전히 제거되지 않았을 경우 망막의 심한 손상에 예상되기 때문에 세심한 주의를 요한다. 본 연구는 perfluorodecalin이 망막에 미치는 영향을 알아보고자 가트의 초자체에 perfluorodecalin을 주입하고 시간 경과에 따른 망막의 변화를 알아보았다.

\*본 연구는 1993년도 이화여자대학교 교수연구기금 연구비의 지원으로 이루어졌음.

안구를 적출하고 광학현미경으로 안저조직의 변화를 관찰하였다.

## 대상 및 방법

실험동물로는 2kg내외의 가토 6마리를 사용하였다. 실험조작전에 1% 아트르핀을 점안하여 충분히 산동시킨후 간접 검안경으로 안저검사를 시행하여 안저에 이상이 없음을 확인하였다. 펜토탈 나트륨을 이정맥에 1CC 주사하여 전신마취시키고 후에 0.5CC씩 정맥주사하여 마취를 유지시켰다. 개검기로 안검을 벌리고 3시 및 9시 방향의 각막윤부로부터 3mm 후방의 결막에 각막윤부와 평행하게 절개하여 공막을 노출시킨 후 MVR blade로 공막에 1.5mm길이의 절개하였다. 한곳의 공막절개창에 BSS 주입관을 고정시키고 나머지 공막절개창에 초자체흡인 절단기구를 삽입하여 간접 검안경으로 관찰하면서 초자체를 가능한 많이 제거하였다. 초자체 절제술후 액체 공기 치환술로 초자체를 공기로 채운후 기체-perfluorodecalin 치환술로 초자체강의 약 80% 정도를 perfluorodecalin으로 채우고 공막 절개부위 및 결막을 6-0 black silk로 봉합하고 수술을 끝내었다. 대조군에서는 초자체 절제술후 초자체가 BSS로 채워진 상태로 수술을 끝내었다. 실험조작후 1주, 2주 및 4주 경과하여 대조군 및 실험군에서 각각

## 결 과

초자체절제술후 balanced salt solution을 주입하고 4주 경과하여 적출한 망막의 조직학적 소견은 망막전층이 잘 유지되어 있었으며 이상소견은 없었다(Fig. 1). 초자체절제술후 perfluorodecalin액을 주입하고 1주 경과하여 적출한 망막소견은 포말상의 지질함유 대식세포가 단독 또는 군집을 이루어 망막내면을 덮고 있으며 초자체 내에도 이런 세포들이 부유하고 있다. 망막은 전층이 비교적 잘 유지되고 있으며 시세포 외절 및 내절에 부분적으로 공포형성을 관찰할 수 있다(Fig. 2). 2주 경과하여 적출한 망막소견은 부분적으로 망막의 두께가 얇아지고 그중 외과립층이 얇아지면서 원형의 핵소실 부위가 나타나고 망막이 주름진 소견이 나타난다. 부분적으로 시세포외절이 변성 및 소실이 관찰된다. 주름이 진 부위에서는 시세포 내절의 소실도 관찰된다. 간혹 신경절세포층에 공포형성이 관찰되기도 한다(Fig. 3).

4주후 망막소견으로 포말상 대식세포가 좀더 큰 군집을 형성하면서 망막의 내면을 덮고 있으며 1, 2

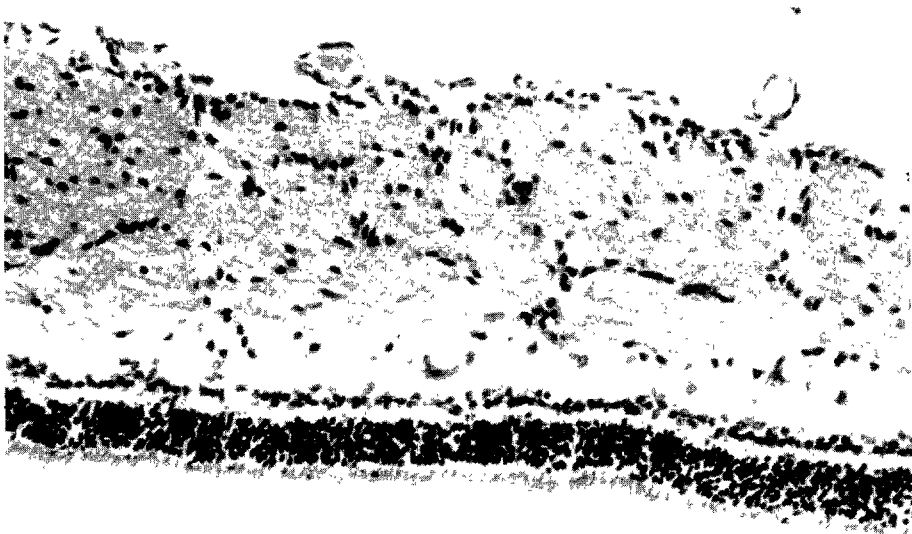




Fig. 1. Control retina(H & E,  $\times 100$ ). All retinal layers are well preserved. Medullated nerve fiber layer is noted in the upper portion of the retina.




**Fig. 2.** Rabbit retina with perfluorodecalin for 1 week(H & E,  $\times 200$ ). Macrophages containing vacuoles in the cytoplasm are found at the surface of the retina and in the vitreous. All retinal layers are relatively well preserved.



**Fig. 3.** Rabbit retina with perfluorodecalin for 2 weeks(H & E,  $\times 100$ ). There is loss of outer segment of photoreceptor and also of inner segment focally, especially in the area of retinal folds.



**Fig. 4.** Rabbit retina with perfluorodecalin 1 month(H & E,  $\times 200$ ). The inner surface of the retina is coated with aggregates of foamy macrophages. All layers of the retina are well preserved except the loss of outer segment. There is also focal loss of outer nuclear layer.



**Fig. 5.** Rabbit retina with perfluorodecalin 1 month(H & E,  $\times 100$ ). Foamy macrophages form more tight aggregates on the surface of the retina. There is diffuse degeneration or loss of the outer segment of the photoreceptor.

주때 관찰된 소견이 좀더 진행하고 미만성으로 시세포외질의 소실을 관찰할 수 있으며 부분적으로 시세포내절층까지 소실된 곳도 관찰된다(Fig. 4). 시세포외질 및 내절층은 전반적으로 심한 변성 또는 소실을 관찰할 수 있다(Fig. 5).

## 고 찰

초자체 수술중 혹은 수술후에 생리 식염수 보다 비중이 큰 초자체 대용물이 필요한 경우 sodium hyaluronate가 사용되었지만 비중, 생리식염수에 대한 용해성, 표면장력등 물리적 성상이 초자체 대용물로서 적합하지 못하다<sup>6)7)</sup>. 여러 종류의 perfluorocarbon액은 비중이 물보다 1.7~2.03배 높아 망막하액 혹은 망막 밑에 고인 혈액을 안구의 앞쪽으로 밀어내어 이들을 제거하고자 할때 망막을 절개할 필요가 없어 비교적 안전하게 망막을 조작할 수 있는 장점이 있다. 또한 증식 초자체망막병증의 수술에 있어서 망막에 부착된 여러 형태의 견인성 막을 용이하게 제거할 수 있으며 망막이 평평하게 퍼지므로 잔존하는 망막의 견인성 섬유성 막을 쉽게 알아볼 수 있는 등의 장점이 있다. 또한 망막에 거대혈관이 있을 경우에도 수술조작이 용이하며, 초자체로 탈구된 수정체 혹은 인공수정체가 망막위에 가라앉아 있을 경우에도 초자체에 perfluorocarbon액을 주입하던 수정체가 perfluorocarbon액위로 떠올라 망막에 손상을 주지 않고 안전하게 제거할 수 있다<sup>8)</sup>. Perfluorocarbon액은 표면장력이 크므로 망막의 열공을 폐쇄시켜 탐폰효과를 기대할 수 있다. Perfluorocarbon액은 실리콘유 보다 점도가 낮아 20G 내지 30G 주사침으로 용이하게 주입할 수 있고 제거할 수 있다. Perfluorocarbon액의 굴절률은 생리식염수의 그것과 비슷하며 투명하고 혈액과 섞이지 않아 수술중 출혈이 있어도 수술자의 시야를 가리지 않는 장점이 있다<sup>9)</sup>.

이런 여러가지 장점이 있는 반면 단점으로 여러 동물실험 결과 perfluorocarbon액은 초자체에 장기간 남아 있을 경우 망막에 여러 독성을 나타내는 것으로 보고되어 있으며<sup>1-5)10)11)</sup>, 또한 perfluorocarbon액을 무수정체안에 사용할 경우 주된 문제점은 perfluorocarbon액이 전방으로 이동한다고 하는 점이다. Moreira 등은<sup>12)</sup> perfluoropolyether와 perfluorooctane을 가토안의 전방내에 주입하고 관찰한 결과 각막혼탁, 판누스

형성 및 각막내의 "fish-egging"이라고 하는 작은 공포형성소견을 관찰하였다. 주입후 14일 경과하여 각막의 조직을 얻어 조직학적 검사를 시행한 결과 각막내피세포에 perfluorocarbon액의 공포를 관찰하였고 perfluorocarbon액과 접촉한 각막내피에 손상된 소견을 기술하였다.

Perfluorooctane, perfluorooctylbromide, perfluorodecalin과 perfluoroperhydrophenanthrene(Vitreon)등 여러 종류의 perfluorocarbon액이 안구후극부의 질환 치료에 이용되어 왔으나 perfluoroperhydrophenanthrene(Vitreon)을 제외한 다른 perfluorocarbon액은 장기간 초자체내에 남아 있을 경우 그 안독성이 나타나므로 반드시 수술 종료시 제거하고 다른 초자체대용물로 대체하여야 한다<sup>13-16)</sup>.

Miyamoto등<sup>10)11)</sup>은 고순도의 polyether인 Freon E15를 주입한 가토에서 1~3개월 경과후 망막외층의 부종, 6개월 경과후 망막전막증의 소견을 관찰하였고 perfluoropolyether Fomblin-H를 초자체에 주입하고 1개월 경과후 시신경유두 및 망막의 gliosis소견을 관찰하였다.

Chang등<sup>3)</sup>은 perfluorotributylamine( $C_{12}F_{27}N$ )을 토끼의 초자체내에 주입한 결과 2일 이상 남아있게 될 경우 perfluorocarbon액이 작은 방울을 형성하며 확산되는 소견을 관찰하였고, monocyte 혹은 망막상피세포가 perfluorocarbon액을 탐식한 foam cell들이 초자체 혹은 망막면에 출현하고, 시세포외질의 손상등 부작용이 나타난다고 보고하였다. Chang등은<sup>2)</sup> 돼지의 눈을 이용한 실험에서 perfluorotributylamine, perfluorooctane, perfluorodecalin등을 초자체에 주입하고 3시간 후 제거할 경우 망막의 조직병리학적 검사상 독성에 의한 변화는 없었고, 가토에서 perfluoro-n-octane이 1주이상 남아있을 경우 시세포외질이 왜곡되고 외망상층이 좁아지는 소견을 관찰하였다. 그러나 perfluorocarbon액을 소량(0.1mL) 초자체 내에 주입하고 6개월후 시행한 조직병리학적검사에서 이상소견은 없었다고 하였다.

Eckardt등은<sup>1)</sup> 가토에서 초자체절제술후 초자체로 perfluorooctane과 두가지의 perfluoropolyether를 주입한 후 안내 독성을 비교하여 보았다. 조직학적 검사상 이러한 물질을 주입하고 8시간 경과한 후 아무런 안내독성은 나타나지 않았다. 그러나 이러한 물질을 주입하고 6일에서 2달이 경과하면 망막에 중대한 형태

학적 변화가 나타남을 발견하였다. 이러한 변화는 주로 perfluorocarbon액이 망막과 항상 접촉하고 있는 망막 하부에 주로 국한되어 나타났다.

Sparrow 등은<sup>4)5)</sup> perfluoroethylcyclohexane(PFE)을 가토의 초자체에 48시간동안 주입하고 제거한 후 시행한 조직검사에서 망막에 아무런 이상소견을 발견하지 못하였으나 1주이상 주입한 경우에는 perfluorocarbon액이 확산되며 병리조직학적 검사에서 대식세포가 망막면에 출현하고 시세포외절이 왜곡되며 외망상층이 좁아지는 등의 소견을 관찰하였으며 이러한 변화는 망막이 perfluorocarbon액에 장기간 노출될 수록 더욱 심한 변화를 보였다.

De Queiroz 등은<sup>17)</sup> 초자체절제술후 혹은 망막절개 후 망막하공간에 perfluorocarbon액이 위치하여 나타나는 효과를 실험하기 위하여 26마리의 가토를 대상으로 망막하 공간에 perfluorooctane 혹은 perfluorotributylamine액을 0.03ml을 주입하였다. 3주후 안구적출하여 조직학적 검사를 시행한 결과 perfluorocarbon액과 접촉한 부위의 시세포외절이 소실된 소견을 관찰하고 이러한 망막의 변화는 perfluorocarbon액의 독성에 의한 변화보다는 기계적인 손상으로 설명하고 초자체 절제술을 시행하고 난후 망막하공간의 perfluorocarbon액을 제거하기를 주장하였다. 본 실험에서도 이제까지 여러저자들에게 의해 보고된 여러소견들과 유사한 소견들이 관찰되고 장기간 perfluorodecalin에 노출될 수록 변화가 심해지는 것을 알 수 있었다. 그러나 이러한 변화 등이 perfluorocarbon액에 의한 화학적인 변화인지 혹은 농능 비중에 의한 기계적인 손상인지는 앞으로 더 많은 연구가 필요할 것으로 생각된다.

Perfluoroperhydrophenanthrene(Vitreon)은 비교적 새로운 perfluorocarbon액으로 실험적으로 조직배양세포에 독성을 나타내지 않고 또한 가토에 초자체절제술후 6주간 남기어 놓아도 변화를 나타내지 않았다<sup>18)</sup>. 다른 연구에서도 Vitreon을 단독으로 혹은 silicone과 같이 초자체내에 주입한 경우 72일 경과후 Vitreon의 emusification소견이 나타났으나 전자현미경검사 소견상 162일 후까지도 망막의 변화는 발견되지 않았다<sup>19)</sup>. 임상적으로 Blinder 등은<sup>20)</sup> 초자체내 주입후 28일까지 아무런 안내독성이 없다고 하였다. 따라서 다른 fluorinated hydrocarbon액과는 달리 Vitreon은 수술 종료시 즉시 제거하지 않아도 일정기간 망막에 안독성이 없어

수술후 환자 치료에 편리함이 있다.

현재까지 여러 perfluorocarbon액은 초자체내에서 망막에 심한 독성을 나타내기 때문에 영구적인 초자체 대용물로 사용하지 못하고 있는 실정으로 앞으로 안전하게 장기간 초자체대용물로 사용할 수 있는 물보다 비중이 큰 초자체대용물의 개발이 절실히 요구된다고 하겠다.

## 결 론

가토를 대상으로 초자체절제술을 시행한 후 perfluorodecalin을 주입하여 나타나는 망막의 변화를 병리조직학적으로 검사한 결과 시세포외절의 변성 및 소실, 망막외층의 두께가 얇아지고, 포말상 대식세포와 단핵세포들이 망막의 전면 및 망막하공간에 출현하는 등의 소견을 관찰하였다. 이러한 망막의 손상소견은 망막이 장기간 perfluorodecalin에 노출될 수록 심한 변화를 나타내었다. 이상의 결과로 볼때 perfluorodecalin은 장기간 초자체 대용물로는 적합하지 못하며 수술종료시 완전히 제거하는 것이 바람직하다.

## References

- 1) Eckardt C, Nicolai U, Winter M, Knop E : *Experimental intraocular tolerance to liquid perfluorooctane and perfluoropolyether. Retina* 1991 ; 11 : 375-384
- 2) Chang S, Sparrow JR, Iwamoto T, Gershbein A, Ross R, Ortiz R : *Experimental studies of tolerance to intravitreal perfluoro-n-octaine liquid. Retina* 1991 ; 11 : 367-374
- 3) Chang S, Zimmermann NJ, Iwamoto T, Orizt R, Faris D : *Experimental vitreous replacement with perfluorotributylamine. Am J Ophthalmol* 1987 ; 103 : 29-37
- 4) Sparrow JR, Jayakumar A, Berrocal M, Ozmert E, Chang S : *Experimental studies of the combined use of vitreous substitute of high and low specific gravity. Retina* 1992 ; 12 : 134-140
- 5) Sparrow JR, Matthews P, Iwamoto T, Ross R, Gershbein A, Chang S : *Retinal tolerance to intravitreal perfluoroethylcyclohexane liquid in the rabbit. Retina* 1993 ; 13 : 56-62
- 6) Algrever P : *Intravitreal implantation of a high molecular hyaluronic acid in surgery for retinal detachment. Acta Ophthalmol* 1971 ; 49 : 975-979

- 7) Stenkula S, Ivvert L, Giglason I : *The use of sodium hyaluronate(Healon) in the treatment of retinal detachment. Ophthalmic Surgery* 1981 : 12 : 435-439
- 8) Liu K-R, Peyman GA, Chen M-S, et al : *Use of high density vitreous substitutes in the removal of posteriorly dislocated lenses or intraocular lenses. Ophthalmic Surgery* 1991 : 22 : 503-507
- 9) Peyman GA, Blinder KJ, Paris CL, et al : *Vitreon : A new perfluorocarbon vitreous substitutes. Afro-Asian J Ophthalmol* 1991 : 10 : 48-57
- 10) Miyamoto K, Refojo MF, Tolentino FI, Fournier GA, Albert DM : *Fluorinated oils as experimental vitreous substitutes. Arch Ophthalmol* 1986 : 104 : 1053-1056
- 11) Miyamoto K, Refojo MF, Tolentino FI, Fourier GA, Albert DM : *Perfluoroether liquid as a long-term vitreous substitutes : An experimental study. Retina* 1984 : 4 : 264-268
- 12) Moreira H, De Queiroz JM Jr, Liggett PE, et al : *Corneal toxicity study of two perfluorocarbon liquids in rabbit eyes. Cornea* 1992 : 11 : 376-379
- 13) Chang S : *Low viscosity liquid fluorochemicals in vitreous surgery. Am J Ophthalmol* 1987 : 13 : 38-43
- 14) Chang S, Lincoff H, Zimmermann NJ, Fuchs W : *Giant retinal tears surgical techniques and results using perfluorocarbon liquids. Arch Ophthalmol* 1989 : 107 : 761-766
- 15) Chang S, Ozmert E, Zimmermann NJ : *Intraoperative perfluorocarbon liquids in the management of proliferative vitreoretinopathy. Am J Ophthalmol* 1988 : 106 : 668-674
- 16) Kreiger G, Lewis H : *Management of giant retinal tears without scleral buckling. Use of radical dissection of the vitreous base and perfluoro-octane and intraocular tamponade. Ophthalmology* 1992 : 99 : 491-497
- 17) De Queiroz JM, Blanks JC, Ozler SA, et al : *Subretinal perfluorocarbon liquids : An experimental study. Retina* 1992 : 12(supp 3) : S33-S39
- 18) Nabih M, Peyman GA, Clark LC Jr, et al : *Experimental evaluation of perfluorophenanthrene as a high specific gravity vitreous substitute : A preliminary report. Ophthalmic Surgery* 1989 : 20 : 286-293
- 19) Peyman G, Conway MD, Soike KF, Clark LC Jr : *Long-term vitreous replacement in primates with intravitreal vitreon or vitreon plus silicone. Ophthalmic Surgery* 1991 : 22 : 657-664
- 20) Binder KJ, Peyman GA, Paris CL Daily JP, Alturki W, Lui KR, Gremillion CM Jr, Clark LC Jr : *Vitreon, a new perfluorocarbon. Br J Ophthalmol* 1991 : 75 : 240-244