

2차 Hydroxyapatite 삽입술의 임상효과

이화여자대학교 의과대학 안과학교실, 이화의과학연구소 장기이식연구부
김 명 희

= Abstract =

Clinical Experience of the Secondary Hydroxyapatite Orbital Implant

Myung Hee Kim

*Department of Ophthalmology, Ewha Medical Research Center,
College of Medicine, Ewha Womans University*

During the course of fitting prosthesis, several complications including anophthalmic enophthalmos, anophthalmic ptosis, extrusion or migration of implant and socket contracture could develop.

The hydroxyapatite sphere has been used to be a biocompatible implant after enucleation or evisceration surgery because the hydroxyapatite has been good fibrovascular ingrowth, few postoperative complications, excellent prosthesis motility and good cosmesis.

The author used the hydroxyapatite as a secondary orbital implant in 19 eyes of anophthalmic socket patients. Good extra-ocular muscle motility & volume reconstruction after secondary hydroxyapatite implantation with retaining of peg were obtained.

Average follow-up period was 8 months ranged from 6 to 27 months.

As complications, 3 cases of wound disruption, 2 cases of loss of lower cul-de-sac were encountered.

The hydroxyapatite is suggested to be a good biocompatible implant for anophthalmic socket patients.

KEY WORDS : Anophthalmos · Secondary hydroxyapatite implant · EOM motility.

서 론

무안구증 환자는 의안삽입 후 오랜시간이 경과할 수록 무안구성 안구함몰 및 안검하수, 결막낭 위축등의 복합적인 socket문제점을 야기한다.

안구적출술이나 안구내용제거술을 시행한 환자에서 socket의 해부학적 및 생리학적 변화¹⁾가 나타나며, 이때 glass sphere를 안와내 충전물로 사용하여 많은 합병증

유발 및 의안의 움직임이 좋지 않았다. 또한 무안구증의 형체보완과 안정형 목적으로 dermis-fat graft등²⁻⁵⁾이 사용되었으나 수술 후 합병증인 무안구성 안구함몰이 빈번히 출현하였다.

이에 저자는 무안구성 안구함몰 및 안검하수, 하안검의 구결막낭 부족등을 동반한 무안구증 환자 19명에서 섬유혈관증식이 용이한 hydroxyapatite를 인조경막 피복한 후 4~6개의 외안근을 부착하여 이차적으로 삽입한 후 6개월이상 추적관찰하였으며 peg삽입을 시행하여

좋은 의안의 움직임을 얻었다. 동시에 하안검의 구결막 낭 부족에 대한 구강점막이식술과 silicone stent치러하여 의안삽입이 용이하였다.

국내에서는 안구제거술이나 안구내용제거술과 동시에 시술하는 1차 hydroxyapatite 삽입재건술에 대한 보고는 있으나 2차 hydroxyapatite 삽입재건술에 대한 정확한 적응증 및 합병증에 대한 보고가 없어 저자는 본원에서 1993년 6월부터 1996년 4월까지 2차 hydroxyapatite 삽입재건술을 시행한 무안구증에 대하여 임상적 고찰을 하고자 하였다.

대상 및 수술방법

1993년 6월부터 1996년 4월까지 이화대학부속 동대문병원 안과에 내원하여 2차 hydroxyapatite 삽입재건술을 시행받은 19안을 대상으로 하였다. 모든 환자들은 과거력상 안구적출술 및 안구내용제거술을 받은 환자로서 보존경막을 피복한 2차 hydroxyapatite 삽입재건술을 시행하였다. 연령은 16세에서 60세로 여자 7명, 남자 12명이었다(Table 1).

Table 1. Age & Sex distribution

Age	Sex		Total
	Male	Female	
0-9	0	0	0
10-19	2	0	2
20-29	6	6	12
30-39	2	1	3
40<	2	0	2
Total	12	7	19

무안구증의 원인으로는 안외상(10안), 녹내장(2안), 여러차례의 망막 박리수술(3안), 화학적 화상 (2안), retinoblastoma(2안) 등이었으며, 이로 인하여 안구적출술(13안)과 안구내용제거술(6안)을 시행받은 환자들이었다(Table 2). 또한 무안구증 이후 결막낭 위축 및 안검하수, 무안구성 안구함몰 등은 10년 사이에 발생하였다(Table 3). 대상환자들은 2차 hydroxyapatite 삽입재건술 후 6개월이상 추적관찰하였다.

수술전에 안구의 운동상태 및 결막낭 위축유무, 안검하수 및 하안검 위치를 정확히 검사한 후 hydroxyapatite 삽입유무를 결정하였으며, 안구 운동성과 무안구성 안구함몰이 발견되는 경우를 수술적응증으로 정하였다. 수술전에 정상안의 장축을 초음파로 측정하여 무안구안에 삽입할 hydroxyapatite의 크기를 결정하여 보존경막을 피복한 후 결막의 증양을 절제한 후 위축된 외

Table 2. Causes for secondary hydroxyapatite Insertion

Cause	No. of Cases(%)
Trauma	10(52.7%)
Glaucoma	2(10.5%)
Retinal detachment	3(15.8%)
Chemical burn	2(10.5%)
Retinoblastoma	2(10.5%)
Total	19(100.0%)

Table 3. Duration of Surgical Anophthalmos

Duration(years)	No. of cases
0-5	9
6-10	8
11-15	2
Total	19

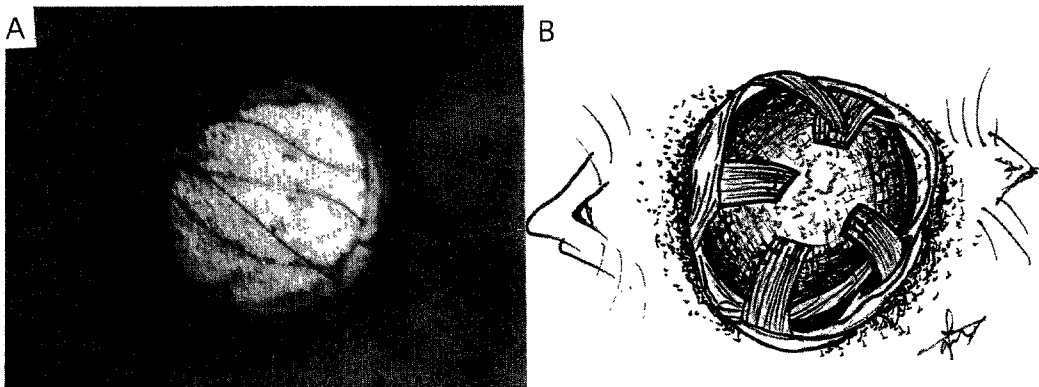


Fig. 1A. The hydroxyapatite capped with dura-mater was implanted into the orbit.
1B. Extraocular muscles sutured to orbital implant in anatomic position.

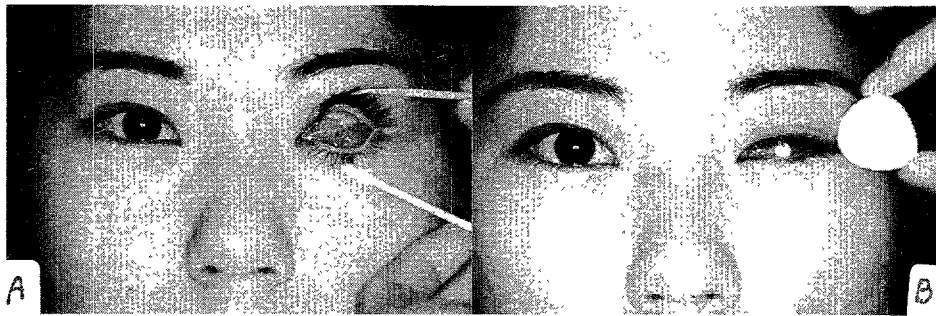


Fig. 2A. Postoperative photograph of secondary hydroxyapatite insertion with needling.

2B. The smooth concave posterior surface of the artificial eye with a hole for round peg. The peg is noted to be directed at an oblique axis relative to the center of the implant.

안근중 4개의 직근과 2개의 사근을 찾아 해부학적 위치에 부착시켰으며 근육을 찾기위해 전례에서 2% lidocaine 국소마취 하에 시행하였다(Fig. 1).

수술시 하안검 결막낭 위축이 있는 환자에서는 구강점막이식과 stent치리를 하안검에 시행하였으며 conformer 를 삽입한 후 안검봉합술을 시행하였다.

술후 3개월에 국소마취하에 무안구성 안검하수에 대한 재건술을 시행하였으며 이차 hydroxyapatite 삽입 재건술 환자에서 5개월 후 골주사(bone scan)를 시행하여 hydroxyapatite내 섬유혈관증식을 확인한 후 peg 삽입을 위해 drilling을 시행하였고 4주관찰 후 의안삽입을 시행하였다(Fig. 2).

결 과

2차 hydroxyapatite 삽입한 19예에서 6개월이상 추적관찰 후 창상열개(3안), 하안검 구결막낭 부족(2안), peg돌출(1안), giant papillary conjunctivitis(2안) 등의 합병증을 볼 수 있었다(Table 4).

의안근의 운동기능은 최소 30도이상 움직임을 보였으며 4예에서는 거의 정상안의 움직임과 비슷하였다(Fig. 3).

합병증 유발된 3안의 창상열개중 2안은 자연치유 되었으며 1안은 염증치료 후 3개월에 3차 hydroxyapatite 삽입술을 재시도하였다. 2안의 하안검 구결막낭부족은 구강점막이식술을 시행하였다. 또한 drilling실시 후 육아조직증식에 의한 peg탈구 1안에서 증식된 육아조직 제거술을 시행하였으며, giant papillary conjunctivitis가 유발된 2예에서는 누액제제와 steroid제제 국소점안 후 증상이 호전되었다.

Table 4. Postoperative Complications

Complication	No. of cases(%)
Exposure of implant	3(37.5%)
Contracted lower fornix	2(25.0%)
Protrusion of Peg	1(12.5%)
Giant papillary conjunctivitis	2(25.0%)
Total	8(100.0%)

고 찰

안구적출술은 Bartisch가 1583년 처음 그 술기를 보고하였고 Mules⁷⁾이 1884년 안와내 삽입물을 안구내용 제거술 환자에서 처음 사용한 이래로 다양한 소재의 안와내 삽입물이 사용되어 왔다. 1985년 Perry⁸⁾에 의해 porous hydroxyapatite사용이 보고되었으며 이는 인체내에서 면역반응에 대한 거부반응이나 알레르기성반응을 유발하지 않으며 전혀 독성이 없다고 하였다.

특히 hydroxyapatite는 인체 골조직의 무기질중 한 성분인 calcium phosphate salt 복합체로 공포가 있어 주위 안와조직내의 결합조직에서 섬유혈관증식이 용이하여 충전물의 탈구나 위치변동이 적으며, 2차로 drilling 하여 의안과의 부착 peg가 있어 의안의 운동성이 좋아 외관상 훌륭하다는 장점이있다¹⁰⁾¹¹⁾.

이때 섬유혈관증식의 정도를 측정하는 방법으로 자기 공명영상, 전산화단층촬영, Technitium 99m-MDP골주사(bone scan) 등이 있으며 저자는 5개월에 골주사를 전례에서 실시하여 hydroxyapatite내 섬유혈관증식 정도를 판정한 후 drilling하여 peg삽입을 시도하였다. Dutton¹²⁾은 섬유혈관조직증식을 더욱 촉진시키기 위하여 hydroxyapatite구에 6개의 직경1mm 구멍을 만들어 이식할 경우 4개월이내에 섬유혈관조직증식이 충분

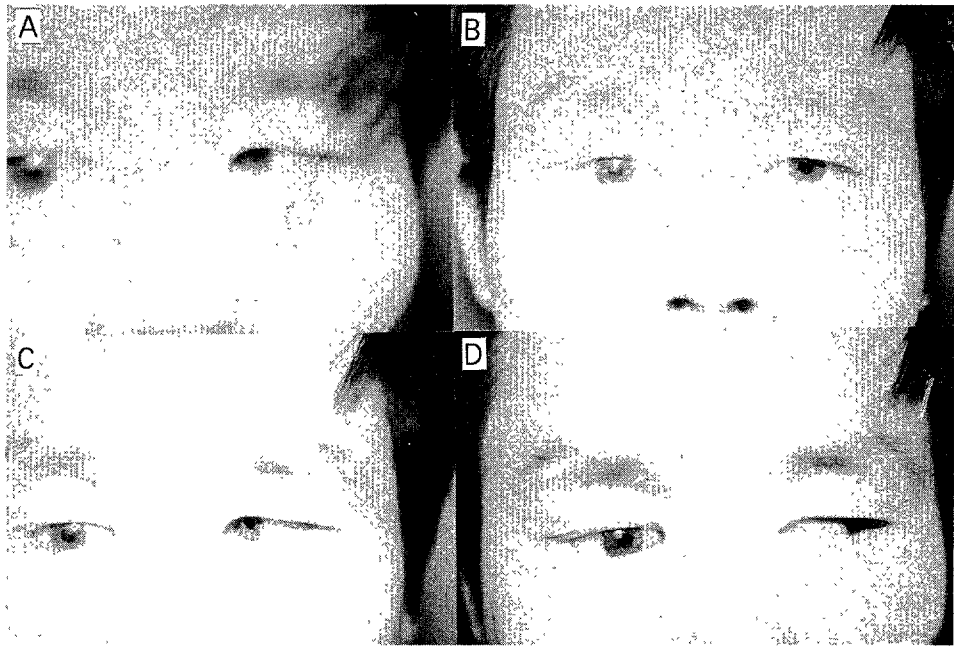


Fig. 3A. Preoperative photograph of hypo-ophthalmic right prosthesis with ptosis notice the deep superior sulcus & lax socket.
3B,C,D. Scleral shell prosthesis(right eye) may afford excellent cosmetic result in primary position(B) with good mobility(C,D).

히 형성된다고 보고하였다. 이에 저자는 Dutton¹²⁾의 수술방법대로 6개 이상의 작은 구멍을 만든 후 보존 인조경막으로 전반부만을 capping한 후 4~6개의 외안근을 보존경막에 부착시켰다.

후천성 무안구증은 안와내에서 해부학적, 기능적인 면에서 변화를 일으켜 안구위축, 안검하수, 상하안검 결막낭 부족 및 수축, 안내삽입물의 탈구 및 위치 변동 등의 합병증을 유발할 수 있다. 즉 무안구증의 치료를 위해서는 정상안과 비교하여 양안 대칭성 유무, 안구위축의 정도 및 원인분석, 의안을 지지하는 하안검지지대의 기능 평가, 결막의 건강상태 및 fornix의 해부학적인 위치를 계속 추적관찰하여야 한다.

2차 hydroxyapatite 삽입제건술 시행에서는 최소한 4개 이상의 외안근을 찾아야 하며 하안검의 지지대 역할 하는 Lookwood 인대의 손상이 없도록 수술하여야 하고, 상안검의 Whitnall's 인대 손상도 주지않아야 한다¹⁰⁾. 만약 상기조직에 손상을 줄 경우에는 점진적으로 진행되는 무안구성 안검하수와 하안검의 lax등을 초래한다. Lax socket을 예방하기 위해서는 안와내 삽입물의 무게가 가벼워야 하고, 충분한 안와내 용적을 채워서 의안의 무게를 줄일 수 있어야 한다. Hydroxyapatite는 이 모든 조

건을 만족시키며 hydroxyapatite의 크기선정을 정확히 계산하여 의안의 무게를 가볍게 함으로써 하안검의 무게 지탱이 적게 될 때 무안구증의 합병증이 줄어들게 된다.

지금까지 보고된 안와충전물삽입 후 가장 심각한 합병증으로는 안와충전물의 탈구나 위치변동¹³⁾이며 1898년 Mule's implant를 삽입한 343명 중 21.3%에서 충전물 탈구를 보고하였다⁷⁾. 1991년 Buetner와 Bartley¹⁴⁾는 hydroxyapatite 삽입 후 37명 중 8명에서 결막창상열개를 보고하였으며, Goldberg¹⁵⁾등도 창상열개를 보고하였다. 우리나라의 이 등⁶⁾과 손 등¹³⁾도 hydroxyapatite 삽입제건술 후 창상열개를 보고하였다.

본 저자의 경우에서도 2차 hydroxyapatite 삽입한 3안에서 창상열개가 유발되었으며, 2안은 자연치유 되었고 1안은 완전 탈구되어 3개월 후 재삽입 시도하여 성공하였다. 하안검의 구결막낭이 부족했던 2예에서 구강점막이식술을 병행하였다. 저자의 경험한 바로는 hydroxyapatite의 크기보다는 탈구의 방어벽 역할을 하는 Tenon's낭과 결막의 건강도에 거의 긴밀한 관계가 있을 것으로 생각된다.

단, 무안구증에서 수술할 시 안와내 용적을 충분히 보장하면서 결막의 부족유무를 정확히 관찰하여 동시에 결

막낭 성형술과 2차 hydroxyapatite삽입재건술을 시행하는 것이 좋을 것으로 생각된다.

2차 hydroxyapatite삽입재건술 후 발생한 합병증은 기존 무안구증의 대사및 혈액순환 장애가있어¹⁾, 창상치유가 부진했던 것도 원인이 되겠고 결막낭의 elasticity저하로 봉합 상처부위에 가해진 장력에도 관계되리라 추정된다. 탈구되었던 1명은 심한 염증으로 hydroxyapatite삽입 3일 후 일어났으며, 2명은 2~3주 사이에 창상열개가 일어났다.

특히 2차 hydroxyapatite삽입재건술은 무안구성 안구함몰의 교정을 위한 좋은 수술방법으로 생각되나 외안근의 운동성을 관찰할 수 없을 시는 수술적응대상에서 제외하는 것이 좋으며 이때 dermis-fat graft를 적용하는 것이 좋다²³⁾. 그러나, dermis-fat graft수술은 수술 후 이식편의 수축으로 인하여 무안구성 안구함몰등의 합병증이 빈번히 일어나므로 안와내 삽입물로 수술후 부피의 변화가 거의 없는 hydroxyapatite의 사용이 추천된다. 단점으로는 비용이 비싸다는 점과 수술술기가 복잡하고 외안운동의 완성까지 두번의 수술이 필요하여 술후 경과관찰기간이 길다는 점이다.

합병증의 하나인 무안구성 안검하수는 모든 socket의 문제점을 해결한 후 정확한 검사를 통하여, 외안교체로 교정어되는 pseudoptosis인지, 상안검 지지인대 강화술을 시행할 것인지를 결정하여야하며 수술시 항상 과교정을 피해야 한다.

본 임상경험에서 외안착용 후 발생한 giant papillary conjunctivitis 2안은 외안에 의한 기계적 마찰과 면역학적인 거부반응이 원인으로 생각되며¹⁶⁾¹⁷⁾, 술자는 외안 삽입 후에도 지속적인 결막관찰 및 무안구증 합병증에 대한 예방에 관심을 가져야 할 것으로 사료된다.

앞으로 무안구증의 pathophysiology에¹⁸⁾¹⁹⁾ 대하여 많은 연구가 이루어져야 하겠으며, 외안착용으로 유발될 수 있는 socket 위축을 방지하기 위한 약리학적인 개발이 hydroxyapatite 삽입재건술과 안구적출술 시행시 사용할 수 있도록 여러 약제에서 실험검토한 data²⁰⁾를 토대로 적용할 수 있어야 하겠으며 이에대한 많은 연구가 추진되어야 하겠다.

결 론

Hydroxyapatite는 무안구증의 형체보강 및 안정형

목적으로 사용 할 수 있는 안와내 삽입물로 가장 적합한 물질가운데 하나이다. 저자는 후천성 무안구증 환자에서 수술전 외안근의 기능이 존재하는 경우 이차 hydroxyapatite 삽입과 동시에 4개 이상의 외안근을 부착하여 부피증가와 함께 원활한 외안의 움직임을 관찰할 수 있었다. 술후 합병증으로 창상열개 및 하안검 구결막낭 부족이 나타났으며 수술 교정이 가능 하였다.

무안구증의 가장 심한 합병증인 socket 위축에 대한 약리학적 개발이 추후 필요할 것으로 사료 된다.

References

- 1) Soll DB : *The anophthalmic socket. Ophthalmology* 1982 ; 89 : 407-423
- 2) Smith B, Petrelli R : *Dermis-fat graft as a movable implant within the muscle cone. Am J Ophthalmol* 1978 ; 85 : 62-66
- 3) Nunery WR, Hetzler KJ : *Dermis-fat graft as a primary enucleation technique. Ophthalmology* 1985 ; 92 : 1256-1261
- 4) Smith B, Bosniak SL, Lisman RD : *An autogenous kinetic dermis-fat orbital implant : an updated technique. Ophthalmology* 1989 ; 89 : 1067-1071
- 5) Shore JW, Burks R, Leone CR, Mccord CD : *Dermis-fat graft for orbital reconstruction after subtotal exenteration. Am J Ophthalmol* 1986 ; 102 : 228-236
- 6) 이상렬 · 이종훈 : *hydroxyapatite implantation* 의 임상적 경험. *대한안과학회지* 1993 ; 34 : 1275-1280
- 7) Mules PH : *Evisceration of the globe with artificial vitreous. Trans Ophthalmol Soc UK* 1885 ; 5 : 200-206
- 8) Perry AC : *Advances in enucleation. Ophthal Plast Reconstr Surg* 1991 ; 4 : 173-177
- 9) Perry AC : *Integrated orbital implants. Adv Ophthalmic Plast Reconst Surg* 1988 ; 8 : 75-81
- 10) Dortzback RK & Woog JJ : *Choice of procedure : Enucleation, evisceration, or prosthetic fitting over globes. Ophthalmology* 1985 ; 92 : 1249-1255
- 11) Heinz GW, Nunery WR : *Anophthalmic socket, Oculoplastic surgery, 3rd Ed, New York, Raven Press, 1995 ; P609-637*
- 12) Dutton JJ : *Coralline hydroxyapatite as an ocular implant. Ophthalmol* 1991 ; 98 : 370-377
- 13) 손미아 · 김정민 · 이태수 : 자가 대퇴근막을 이용

- 한 노출된 *Hydroxyapatite* 안와 삽입물의 치험. 대한안과학회지 1994 ; 35 : 1286-1290
- 14) Buettner H, Bartley GB : *Tissue breakdown and exposure associated with orbital hydroxyapatite implants. Am J Ophthalmol* 1992 ; 113 : 669-673
- 15) Goldberg RA, Holds JB, Ebrahimpour J : *Exposed hydroxyapatite orbital implants. Ophthalmol* 1992 ; 99 : 831-836
- 16) Srinivasan BD, Jakobiec FA, Iwamoto T : *Giant papillary conjunctivitis with ocular prosthesis. Arch Ophthalmol* 1979 ; 97 : 892-895
- 16) Meisler DM, Krachmer JH, Coeken JA : *An immunopathologic study of giant papillary conjunctivitis associated with an ocular prosthesis. Am J Ophthalmol* 1981 ; 92 : 368-371
- 18) Kronish JW, Gonnering RS, Dortzbach RK, Rankin JHG, Reid DL, Phernetton TM : *The pathophysiology of anophthalmic socket : I) Analysis of orbital blood flow. Ophthalmic Plast Reconstr Surg* 1990 ; 6 (2) : 77-87
- 19) Kronish JW, Gonnering RS, Dortzbach RK, et al : *The pathophysiology of anophthalmic socket : II) Analysis of orbital fat. Ophthalmic Plast Reconstr Surg* 1990 ; 6 (2) : 88-95
- 20) Damji KF, Rootman J, Palcic B, Thurston G : *Pharmacological modulation of human subconjunctival fibroblast behavior in vitro. Ophthalmic Surg* 1990 ; 21 (1) : 31-43