

## 결절성 황색종과 동반된 제 III 형 과지질단백혈증 1예\*

이화여자대학교 의과대학 피부과학교실

김지현 · 김연진 · 김현주 · 조소연 · 황규광 · 함정희

= Abstract =

### Type III Hyperlipoproteinemia Associated with Tuberous Xanthoma

Ji-Hyun Kim · Youn-Jin Kim · Hyun-Joo Kim  
Soyun Cho · Kyu-Kwang Whang · Jeong-Hee Hahm

Department of Dermatology, College of Medicine, Ewha Womans University

We report a case of type III hyperlipoproteinemia associated with tuberous xanthoma, which is improved by treatment with lovastatin and bezafibrate. A 34-year-old female patient visited our clinic for evaluation of multiple yellowish-brown papulonodules on the knees, elbows and palms. Serum lipid examination showed an abnormal elevation of serum cholesterol and triglyceride. Lipoprotein electrophoresis showed a single peak at pre- $\beta$  and  $\beta$  portion without separation. The biopsy specimen from a nodule on the knee and a papule on the palm revealed characteristic findings of xanthoma. We diagnosed the case as type III hyperlipoproteinemia. After 3 months of treatment with diet restriction, lovastatin and bezafibrate, the serum levels of cholesterol and triglyceride were reduced to normal level. The skin lesions of the palm showed complete regression and ones on both knees and elbows were moderate improvement.

KEY WORDS : Type III hyperlipoproteinemia · Tuberous xanthoma.

## 서 론

과지질단백혈증은 혈장중 지질단백이 증가하고 황색종 이외에 당뇨병 등의 내분비계 질환, 심혈관계의 장애, 췌장염을 동반할 수 있는 질환이다. 이중 황색종은 과지질단백혈증 환자의 소수에서만 나타나며, 황색종은 과지질단백혈증의 유용한 지표가 될 수 있다<sup>1)</sup>. 황색종은 조직구가 지방을 탐식한 포말세포로 구성된 황색 또는 오렌지색의 종양으로, 지질단백 대사에 이상이 있

는 경우 나타날 수 있는 피부소견이며 피부의 진피, 피하지방 및 건에 지방이 침착되어 여러 가지 임상양상을 나타낸다<sup>2)</sup>

1965년 Frederickson 등<sup>3)</sup>에 의해 과지질 단백질증과 황색종과의 관련성이 전기 영동 검사에서 5가지형으로 분류 확립된 이래 1970년에 세계 보건기구에서 6가지형으로 재분류<sup>4)</sup>한 것을 현재까지 사용하고 있다.

저자들은 결절성 황색종을 주소로 내원한 환자에서 일반 생화학적 검사와 혈청 단백질 분획 소견상 cholesterol과 triglyceride가 모두 증가되어 broad- $\beta$ 대를

보이고, homozygous apo E2 type을 보여 제Ⅲ형 과지질단백혈증으로 진단하고 식이요법 및 약물요법으로 호전을 보여 문헌 고찰과 함께 보고하는 바이다.

## 증 례

환 자 : 전○○, 34세, 여자.

초진일 : 1999년 5월 26일.

주 소 : 주관절의 신축부, 슬와부 및 손바닥에 생긴 황갈색 구진 및 결절.

현병력 : 내원 약 1년전부터 양측 슬와부에 구진 및 결절성 병변이 생기고 2달전부터는 양측 주관절 신축부와 손바닥에도 병변이 발생하였다.

과거력 : 특이 사항 없음.

가족력 : 특이 사항 없음.

이학적 소견 : 피부병변 이외의 다른 이상 소견 없음.

피부소견 : 슬와부에는 호두알 및 완두콩 크기의 황갈색 구진 및 결절성 병변이 관찰되었고, 주관절 및 손바닥에는 쌀알 크기의 황색 구진이 관찰되었다(Fig. 1A, B, C).

검사실 소견 : 일반 혈액 검사, 요 검사, 혈당 검사, 갑상선 검사는 모두 정상이었으나, 일반 혈액 화학검사에서 혈장 지질 중 중성 지질(triglyceride)이 554mg/dl (nl : 28~160), cholesterol이 335mg/dl (nl : 130~250)로 증가되어 있었으며, HDL-cholesterol은 36mg/dl (nl : 42~72)로 낮았다. 간기능 검사에서는 AST/ALT가 51/89U/L (nl : 0~40)로 증가된 소견이었다. 복부 초음파 촬영에서는 지방간 소견이 관찰되었다.

전기영동검사 소견 : β분획이 현저히 증가되어 있었다(Fig. 2).

Apoprotein E 형질검사 : Homozygous Apo E2 type이었다.

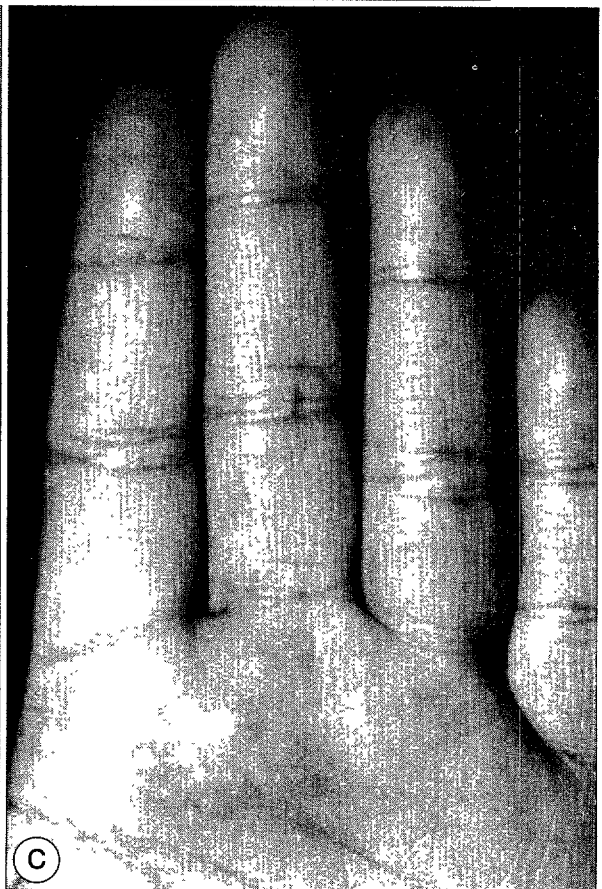
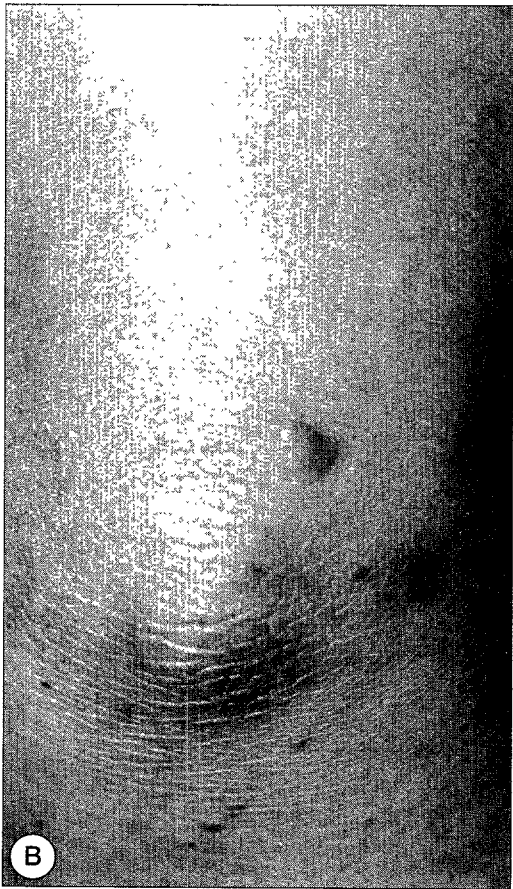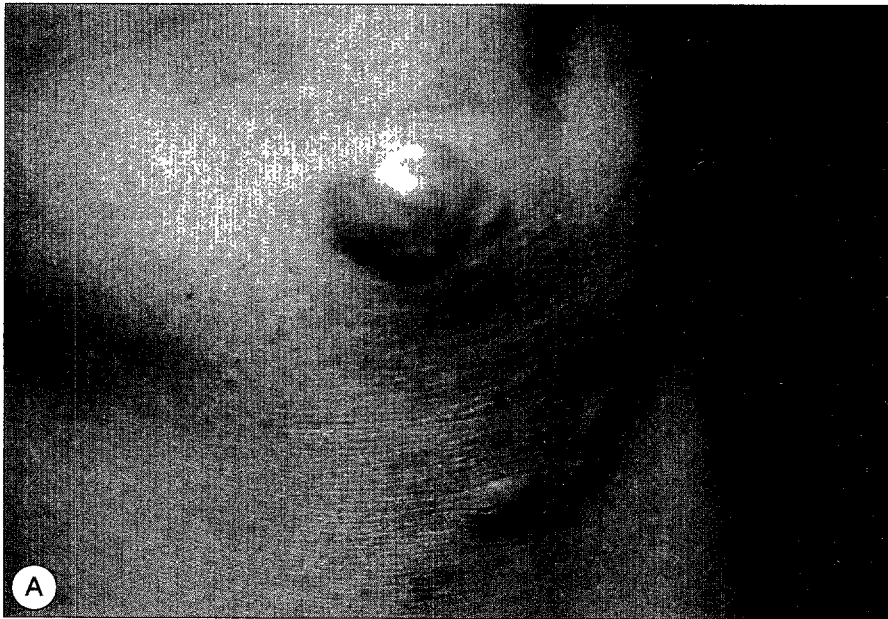병리조직학적 소견 : 슬와부와 손바닥에서 시행한 피부생검 조직에서 진피내에 지방 비말로 세포질이 채워진 포말세포들이 균일하게 침윤되어 있었고, 림프구양 세포, 조직구들이 관찰되었고, 거대세포는 관찰 할 수 없었다(Fig. 3A, B).

치료 및 경과 : 환자는 임상소견, 검사실 소견을 바탕으로 제Ⅲ형 과지질 단백질혈증에 결절성 황색종이 동반된 경우로 진단하고 식이요법과 lovastatin(Mevacor<sup>®</sup>) 및 bezafibrate(Bezalip<sup>®</sup>) 경구 투여로 3달간 치료한

결과 손바닥의 황색 구진이 소실된 상태이며, 혈장 지질 및 간기능 검사도 정상 소견을 보였다.

## 고 찰

혈청 지질단백은 혈장의 중성지방(triglyceride), 콜레스테롤 및 인지질을 수송하는 역할을 하고 이 입자의 소수성 핵내로 운반되는 triglyceride, cholesterol와 친수성 표면에 위치한 인지질과 apoprotein으로 구성되며 이 중 apoprotein은 다양한 조절기능을 나타낸다<sup>5)</sup>. 과지질 단백질혈증에서는 소수에서 이러한 지질단백이 혈장내에서 증가하여 피부에 특징적인 여러 형태의 황색종이 나타나고 특발형에서는 동맥 경화증, 당뇨병, 체장암등을 유발할 수 있고 점액수종, 담즙성 간경변, 당뇨병 및 신증에 의해 이차적으로 생길 수 있어<sup>2)</sup> 이에 따른 원인인자를 알아보기 위하여 일반 및 특수검사를 함께 시행하여야 한다. 과지질단백혈증은 세계보건기구에서 I, II<sub>a</sub>, II<sub>b</sub>, III, IV, V, VI의 6가지형으로 구분하였다. 이중 제Ⅲ형 과지질단백혈증은 familial dysbetalipoproteinemia로 불리고 있으며, 혈장에서 cholesterol과 triglyceride가 모두 증가하는 질환으로, 남녀의 발생비율은 2 : 1정도로 남자에게 호발하며 주로 성인에서 발생한다. 본 질환의 원인과 병리기전에 대해서는 잘 알려져 있지 않으나 기본적으로 지질단백의 제거장애로 혈청내 chylomicron remnant, intermediate density lipoprotein(IDL)이 증가하는 것으로 알려져 있다. 최근에는 이 질환의 병리기전에 있어서 apoprotein E가 중요한 역할을 한다는 것이 밝혀졌는데, apoprotein E는 체내에서 chylomicron remnant와 IDL의 인식과 간세포에서 수용체를 통한 이화작용에 중요한 역할을 하며<sup>6)</sup>, 이 질환의 경우 수용체와의 반응이 더딘 homozygous E2가 과다생산되어 chylomicron remnants와 IDL의 제거에 장애가 생기고 cholesterol과 triglyceride가 과다 축적되는 것으로 설명하고 있다<sup>7-9)</sup>. 제Ⅲ형 과지질단백혈증 환자의 약 50% 이상에서 황색종이 발견되는데 황색종은 과지질단백혈증의 형태에 따라 여러가지 임상형태로 보일 수 있고 임상형태 자체로도 이상이 있는 지질단백의 종류를 추측할 수 있다<sup>2)</sup>. 황색종을 이루는 지질의 기원에 대한 논란은 많으나 황색종의 지질 조성 중 많은 부분이 혈장 지질에서 기원한다고 알려져 있는데<sup>10)</sup> 방사선 동위



**Fig. 1.** Pea- to walnut-sized yellowish papules and nodules on the knee(a). Rice- to pea-sized yellowish papules on the elbow(b) and palm(c).

원소 추적물질을 이용한 연구<sup>11)</sup>에서 혈장 지질단백이 피부로 이동하는 것을 관찰할 수 있고 Parker 등<sup>12)</sup>은 지질분석과 전자현미경을 이용한 연구에서 지질단백이 진피의 모세혈관을 투과하여 조직구에 의해 탐식되어 포말세포를 형성한다고 추측하였다. 제 III 형 과지질단백혈증을 진단하기 위해서는 지질의 혈중농도와 지질단백의 전기영동검사, 초원심분리법 및 apoprotein E

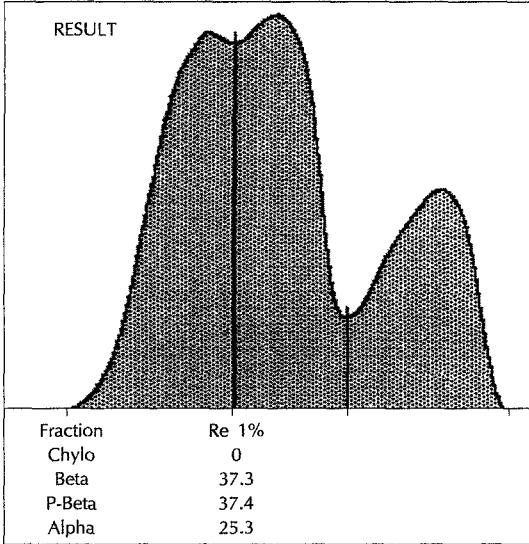


Fig. 2. Electrophoretic analysis for lipoprotein showed an abnormal elevation of pre-β fraction.

의 형질검사가 필요하다<sup>13)</sup>. 또한 간편하게 4℃에서 24 시간동안 보관된 혈장에서 혼탁도를 관찰함으로써 과지질 단백질혈증의 종류를 알아볼 수 있다. 일반적으로 제 I 형에서 상층은 크림모양, 하층은 투명하고 제 II<sub>a</sub> 형은 투명, 제 II<sub>b</sub> 형은 약간 혼탁, 제 III 형은 혼탁, 제 IV 형은 우유모양, 제 V 형에서 상층은 크림 모양, 하층은 혼탁한 소견을 보인다<sup>14)</sup>.

본 증례에서 보이는 결절성 황색종은 주로 주관절, 슬와부, 둔부, 손바닥에 위치하는 황색 혹은 적색의 결절형태로, 초기에는 작은 유동성의 구진 형태로 발진성 황색종으로 오진하기 쉬우며 후기에는 구진이 점차적으로 융합하여 섬유화가 증가하는 경향으로 결절상 황색종의 형태를 취하게 된다<sup>15)</sup>. 일반적으로 이 형태의 황색종은 제 III 형 과지질단백혈증과 연관성이 높으며 특징적으로는 제 III 형 과지질단백혈증에서 항상 동반되는 것은 아니지만 손금을 따라서 노란색의 판이 생기는 수장선상 황색종과 동반되면 특이성이 높아 진단적인 가치가 높다<sup>2)</sup>.

제 III 형 과지질단백혈증의 치료는 식이요법과 약물요법을 병용한다. 약물요법은 clofibrate의 치료에 대한 효과가 높은 것으로 알려져있고, 이외에도 niacin과 gemfibrozil이 효과적이라는 보고가 있다<sup>16)</sup>. Clofibrate의 경우 약리 작용부위는 정확하게 밝혀져 있지 않

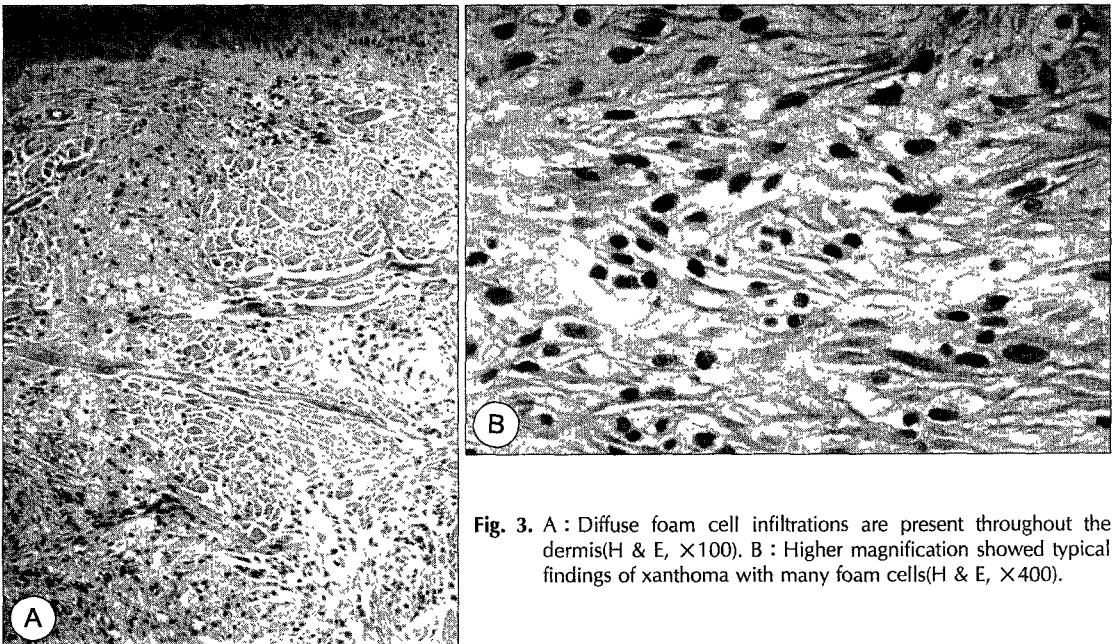


Fig. 3. A : Diffuse foam cell infiltrations are present throughout the dermis(H & E, ×100). B : Higher magnification showed typical findings of xanthoma with many foam cells(H & E, ×400).

나, 주로 lipoprotein lipase 활성을 증가시켜 triglyceride의 분해를 촉진시키며, 간에서 지방산의 합성 억제 및 산화 증가로 very low density lipoprotein (VLDL)의 합성 및 분비를 억제시킨다. 또한 VLDL이 low density lipoprotein(LDL)로 전환되는 것을 증가시켜 혈장내의 triglyceride와 VLDL cholesterol치를 저하시킨다. 그러나, clofibrate의 경우는 triglyceride와 cholesterol을 감소시키나 죽상 동맥경화증의 예방에는 별 도움이 안되고 부작용이 많아 사용에 제한이 많다<sup>17)</sup>. Gemfibrozil은 high density lipoprotein(HDL)의 apoA-1의 합성을 증가시키는 작용도 함께 있고 부작용도 적으며 장기간 치료 할 경우 관상 동맥 질환도 예방된다. 다른 형태의 과지질 단백혈증에 비해 제Ⅲ형 과지질단백혈증의 치료효과가 양호해서 식이요법과 clofibrate의 투여후에 3~4개월이 지나면 피부병변의 소실과 혈장지질의 정상화를 기대할 수 있다<sup>18)</sup>. 본 증례에서도 3개월 치료후 임상 및 검사실 소견이 현저히 호전된 상태이다.

## References

- 1) Arnold HL, Odom RB, James WD : *Andrews' diseases of the skin. 8th ed. Philadelphia : WB Saunders, 1990 : 599-608*
- 2) Parker F : *Xanthoma and hyperlipidemias. J Am Acad Dermatol 1985 ; 13 : 1-30*
- 3) Fredrickson DS, Levy RI, Lees RS : *Fat transport in lipoproteins : an integrated approach to mechanisms and disorders. N Engl J Med 1967 ; 276 : 34-44, 94-103*
- 4) WHO Memorandum : *Classification of hyperlipidemias and hyperlipoproteinemias. Circulation 1972 ; 45 : 501-508*
- 5) Scott M Groundy : *Xanthomatoses and lipoprotein disorders. In : Freedberg IM, Eisen AZ, Wolff K, Austin KF, Goldsmith LA, Katz SI, Fitzpatrick TB, editors. Dermatology in general medicine. 5th ed. Mcgraw-hill, 1999 : 1804-1805*
- 6) Brewer HB, Zech LA, Gregg RE, Schwartz D, Schaefer EJ : *Type III hyperlipoproteinemia : Diagnosis,*

*molecular defects, pathology, and treatment. Ann Intern Med 1983 ; 98 : 623-640*

- 7) Breslow JL, Zannis VF, Sangiacomo TR : *Studies of familial type III hyperlipoproteinemia using as a genetic marker the apo E phenotype E2/2. J Lipid Res 1982 ; 23 : 1224-1235*
- 8) Stein EA : *Lipid, lipoproteins and apoproteins. In : Tietz textbook of clinical chemistry. 1st ed. Philadelphia : WB Saunders, 1986 : 829-900*
- 9) Eto M, Wadanabe K, Ishii K : *A rapid flat gel iso-electrical focusing method : the determination of apoprotein E phenotypes and its application. Clinica Chimica Acta 1985 ; 149 : 21-28*
- 10) Polano MK, Baes H, Hulsmans AM : *Xanthomata in primary hyperlipoproteinemia. Arch Dermatol 1969 ; 100 : 387-400*
- 11) Scott PJ, Winterbourn CC : *Low density lipoprotein accumulation in actively growing xanthomas. J Atheroscler Res 1967 ; 7 : 207-223*
- 12) Parker F, Bagdade JD, Odland GF : *Evidence for the chylomicron origin of lipids accumulating in diabetic eruptive xanthomas : A correlative lipid, biochemical, histochemical and electronmicroscopic study. J Clin Invest 1970 ; 49 : 2172-2187*
- 13) Zannis VI, Breslow JL : *Human very low density lipoprotein apolipoprotein E isoprotein polymorphism. Biochemistry 1981 ; 20 : 1033-1041*
- 14) Burgdorf WH : *The histiocytoses. In : Elder D, Elenitsas R, Jaworsky C, Johnson B Jr : Lever's Histopathology of the skin. 8th ed. Philadelphia : Lippincott-Raven, 1997 : 593-597*
- 15) Cruz PD, East C, Bergstresser P : *Dermal, subcutaneous, and tendon xanthoma : diagnostic markers for specific lipoprotein disorders. J Am Acad Dermatol 1988 ; 19 : 95-111*
- 16) Hazzard WR, O'donnell TF, Lee YL : *Broad-β disease(Type III hyperlipoproteinemia) in a large kindred. Ann Int Med 1975 ; 82 : 141-149*
- 17) Levy RI, Morganorth J, Rifkind BM : *Treatment of hyperlipidemia. N Eng J Med 1974 ; 290 : 1295-1298*
- 18) Yeshurun D, Gotto AM : *Drug treatment of hyperlipidemia. Am J Med 1976 ; 60 : 379-396*