

골·관절 염증에서 골사주의 진단적 의의

이화여자대학교 의과대학 정형외과학교실

왕 진 만

= ABSTRACT =

A Clinical Study of Infection in Bone and Joint by Bone Scan

Jin Man Wang, M.D.

*Department of Orthopedic Surgery, College of Medicine,
Ewha Womans University*

Early detection of bone and joint infection is very important in establishing early therapeutic intervention and prevention of complications. Bone scan with Tc 99m-MDP was done in 35 cases for the confirmation of infections on bone and joints at Ewha Womans University Hospital from January 1985 to July 1986 and analysed both clinically and roentgenographically, and following results were obtained.

- 1) In 15 cases of bone scan for early diagnosis of acute osteomyelitis, positive was 13 cases, and the sensitivity in acute osteomyelitis with bone scan was 86.7%.
- 2) In 6 cases of bone scan for chronic osteomyelitis, all were positive in bone scan and in X-ray.
- 3) In 13 cases of suspected infection of joints, 9 were positive in bone scan. In 7 cases of tuberculous arthritis, positive bone scan was 4 cases(55.6%), and in 5 cases of pyogenic arthritis, positive bone scan was 4 cases(80%).

From above data, bone scan is very important in establishing early diagnosis and appropriate treatment in the cases of bone and joint infections especially in acute and chronic osteomyelitis and pyogenic arthritis.

서 론

골 질환을 조기에 발견하여 치료 방침의 결정과 함께 치료후에 합병증을 최소로 감소시킬 수 있는 방법은

정형외과의 기본 지침이다.

골 및 관절에 발생하는 화농성 및 결핵성 관절염은 임상소견 및 검사소견이 다양하고 불규칙하며 발병후 최소 7-14일이 되어야 단순 방사선으로 염증 소견을 나타내어 조기 치료가 어렵고 경과가 불량하였다.

1954년 Bauer와 Wendeberg¹⁾는 화농성 관절염의 진단에 ⁴⁷Ga과 ⁸⁵Sr을 사용하여 골 주사를 시행하였고 그 후 많은 연구가 보고되고 있다. 이는 타제제에 비해 방사선 노출량이 적고 반감기가 짧으며 신장을 통하여 빨리 배설되어 효율성이 높기 때문이다.

저자는 1985년 1월부터 1986년 7월까지 만 18개월간 이화여자대학교 부속병원에 입원하여 조기진단의 목적으로 TC^{99m}-MDP(Medronate) 전신 골주사를 시행한 35례를 대상으로 그 결과를 분석, 검토하여 문헌고찰과 함께 보고하는 바이다.

연구대상 및 방법

1) 연구대상

1985년 1월부터 1986년 7월까지 만 18개월간 이화여자대학교 부속병원에 입원하여 골, 관절 염증의 조기진단의 목적하에 골 주사를 시행하였던 35례의 환자를 대상으로 하였다(Table 1).

2) 연구방법

전신 골주사는 TC-99m-MDP(Medronate, Methylene Diphosphonate)를 사용하였고 성인에서는 15 mci를, 소아에서는 평균 10mci [(연령 / 연령 + 7) x 성인 용량]을 정맥 주사후 2-3시간후 배뇨시키고 Gamma View FC(Hitachi RC-IC-1635LF)로 전신 전면 및 후면 촬영을 하였고 필요한 경우 특정 부위를 확대 촬영하였다.

연구결과

임상적으로 골 또는 관절에 염증 소견을 나타내어 TC-99m-MDP골주사를 시행하였던 35례를 분석하였다.

1) 골수염

(1) 급성 골수염

임상적으로 급성 골수염이 의심되어 골주사를 시행하였던 15례의 결과를 보면 골주사 시기는 대개 임상 증상이 발현된 후 2-5일 사이였다(86.7%) 이 중 2례는 임상소견 7일후에 내원하여 골주사와 동시에 천자를 시행하여 확진되었다.

15례중 골주사상 양성을 보인 예는 13례(86.7%)였고 방사선상 양성을 보인 예는 7례(46.7%)였으며 이중 연부조직의 종창만을 보인 예가 4례(26.7%)였다. 골주사상 정상이었던 2례(13.3%)는 수술소견 및 균 배양검사로 확진되었다.

급성골수염에서 골주사의 민감도는 86.7%였다(Table

Table 1. Classification of infections of bone & joints

Disease	No. of cases
Osteomyelitis	21
acute	15
chronic	6
Arthritis	13
Tbc. arthritis	7
septic arthritis	5
synovitis	1
Cellulitis	1
Total	35

Table 2. Results of bone scan & X-ray in osteomyelitis

Disease	X-ray(%)	bone scan(%)
Osteomyelitis		
acute	46.7	86.7
chronic	100	100

Table 3. Comparison X-ray and bone scan in arthritis

Disease	X-ray(%)	bone scan(%)
Tbc.	71.5	55.6
Septic	20.0	80.0
Synovitis	0	100

2).

(2) 만성 골수염

임상증상 및 방사선 소견상 골수염의 진단하에 골 주사를 시행하였던 6례에서 동위원소의 흡수가 모두 증가하였으며 이중 3례는 국소 증상이 심하여 수술 및 균 배양검사로 염증 소견을 확인하였다. 나머지 3례중 2례는 국소 증상이 심하지 않아 대증 요법을 시행하였으며 그중 1례는 병의 악화로 수술을 시행하여 확진하였다. 수술을 하지않은 2례는 안정 및 항생제 투여로 증상이 호전되었다.

2) 관절 염증

임상적으로 관절 동통 및 운동장애등의 염증 소견이 있어 골 주사를 시행하였던 13례를 방사선 소견과 비

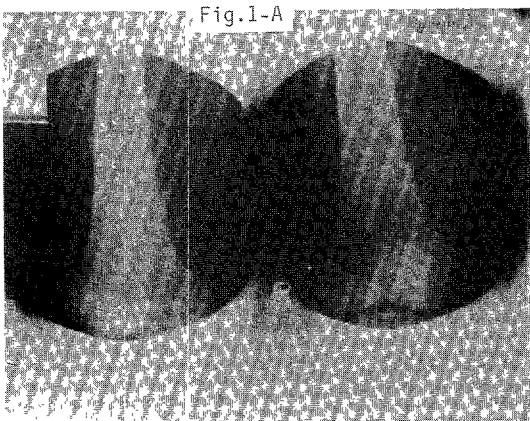


Fig. 1A. Osteolytic change of distal femur was noted.

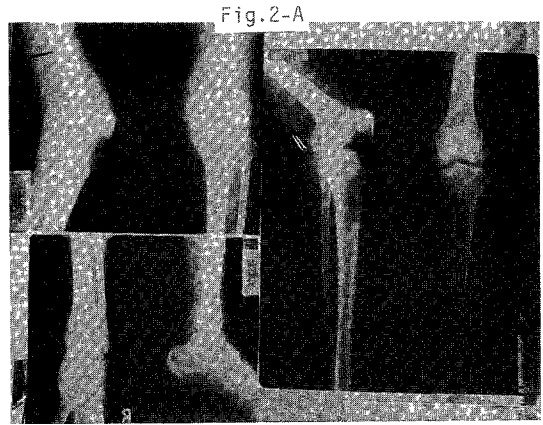


Fig. 2A. Diffuse osteolytic change was noted on both proximal tibia and right distal tibia.

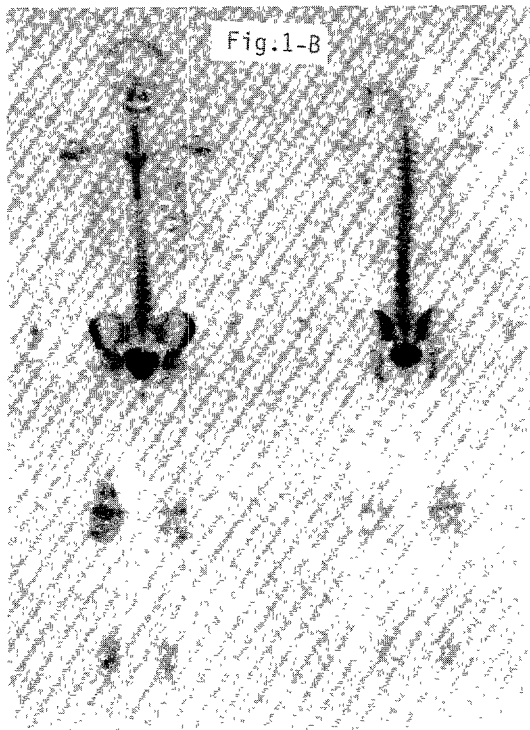


Fig. 1B. Increased uptake on distal femur was found. Operative finding was acute osteomyelitis.




Fig. 2B. Increased uptake on right distal femur, distal tibia and both proximal tibia. Operative diagnosis was chronic osteomyelitis.

교하였다. 13례중 고관절이 10례, 슬관절이 3례였으며 9례에서 3-7일 사이에 골 주사를 시행하였다. 골 주사상 양성 소견을 보인 예는 9례(68.7%)였고 방사선상 양성을 보인 예는 4례(31.3%)였다. 골 주사상 양성 소견을 보인 9례중 결핵성 관절염은 4례(44.4%)였고 화농

성 관절염이 4례, 일과성 고관절염이 1례(11.1%)였다 (Table 3).

(1) 결핵성 관절염

7례중 4례에서 골 주사상 양성 소견을 보였다(55.6

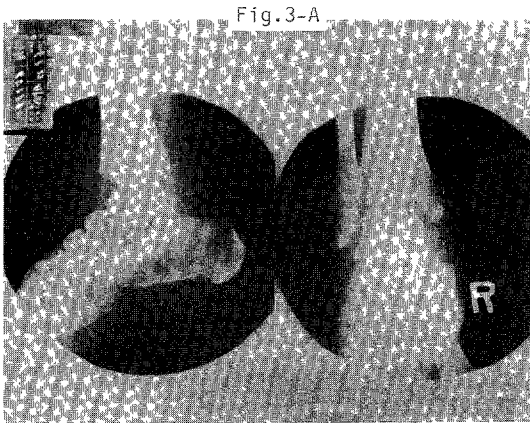


Fig 3A. Diffuse hazy density on right tibiotalar and subtalar joints was noted.

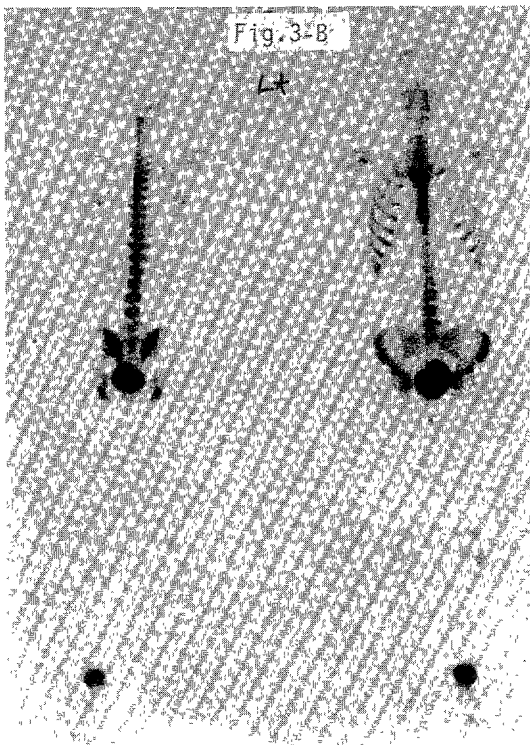


Fig. 3B. Increased uptake on right ankle was found. Operative diagnosis was tuberculous arthritis.

%). 또한 단순 방사선상 양성 소견을 보인 경우는 5례(71.5%)였으며 1례를 제외한 8례에서 임상 증상이 나타난 후 10~60일 사이에 골 주사를 시행하였다.

(2) 화농성 관절염

5례중 4례에서 골 주사상 양성 소견을 보였다(80%).

또한 4례에서는 3-5일에 골 주사를 시행하였고 이중 1례는 37/365일된 신생아였다. 단순 방사선상 1례(20%)에서만 양성을 보였다.

(3) 일과성 고관절염

일과성 고관절염으로 확진된 1례에서 골 주사상 양성을 나타냈으며 균 검사에서 음성으로 판명된 후 대증요법으로 증상이 호전 완쾌되었다.

3) 봉와직염

봉와직염으로 확진된 1례에서 골 주사상 대퇴골 근위부 주위에 골 주사상 흡수가 증가된 소견을 보였으며 수술적 소견 및 검사에서 염증 소견을 대퇴골에서 발견할 수 없었던 레이다.

총괄 및 고찰

방사선 동위원소를 골 질환의 진단에 이용한 것은 Tucker가 ^{32}P 를 이용한 이래 Bauer와 Wendeborg¹¹⁾가 ^{47}Ca 와 ^{85}Sr 를 사용하였고 Subramanian과 McAfee²⁾는 TC-99m-MDP를 사용함으로써 골 주사에 큰 진전을 가져왔으며, 국내에서도 골 관절 질환에 임상적 연구가 발표되었다³⁾⁴⁾⁵⁾⁶⁾⁷⁾. TC-99m는 ^{85}Sr , ^{18}F 에 비해 반감기가 6시간 정도로 짧고 방사선 노출량도 적으며 값이 저렴하고 골 조직의 흡수도가 높다는 장점으로 최근에는 대부분 TC-99m를 사용한다²⁾. $^{99\text{m}}\text{TC}$ 인산 복합체는 polyphosphate외에 EHDP, pyrophosphate, 그리고 MDP(methylene diphosphate) 등이 있으며 Weber등은 MDP가 P-C-P 결합을 가져 효소에 대해 안정성이 있어 골 조직의 흡수가 높고 해상력이 타제에 비해 뛰어나다고 하였다.

Bisson과 William⁸⁾, 그리고 Siegel⁹⁾등은 $^{99\text{m}}\text{TC}$ 이 병변부위에 흡수가 되는 이유로 국소적인 혈류량의 변화, 대사활동의 변화, 그리고 조직액의 양에 따른다는 설을 주장하였으며 Kirschner와 Simon¹⁰⁾은 국소 혈류량의 변화가 가장 중요한 기전이라 하였다.

급성 골수염에서 단순 방사선으로는 임상 증후군 7-14일 이후에 변화가 나타나나 골 주사로는 48-72시간 이내에 양성 소견을 발견하여 진단적 의의가 크다고 하였다¹⁰⁾¹¹⁾¹²⁾. 본 연구에서도 86.7%의 양성소견을 나타내었으며 타 저자들의 85%와 비슷한 결과를 얻었다⁵⁾⁶⁾¹²⁾¹³⁾¹⁴⁾. 또 Gilday등¹²⁾은 phosphate 골 주사는 골수염과 봉와직염을 구분하는데 좋다고 하였으나 Handmaker¹⁵⁾는 $^{99\text{m}}\text{TC}$ 보다 ^{67}Ga 를 이용하면 감수성과 특이성이 높다고 하였다.

급성 골수염시 골 주사 소견은 대부분 동위원소의 흡수 증가를 보이나 Ash와 Gilday¹⁶⁾, Handmaker¹⁵⁾에 의

하면 신생아의 경우 흡수 감소상을 보일 수 있다고 하였으며 Russin과 staab¹⁷⁾, Trackler¹⁴⁾ 등은 그 기전으로 초기에는 골수염이 잘 생기는 골 간단 원위부에 혈류량이 느려 흡수가 감소된다는 점과 골막하 농양이나 골수강내 농양에 의해 미세 혈류가 압박되기 때문이라고 설명하였고 Sullivan¹⁸⁾ 등도 무혈성 시기에는 흡수가 감소되고 그후 reflex hyperemia에 의해 흡수가 증가된다고 하였다. 본 증례중 37/365일된 신생아에서 골 주사가 음성으로 판명된 레에서 화농성 관절염으로 확진되었고 이는 혈류장애로 인한 골 주사 음성인 것으로 사료된다.

만성 골수염에서는 활동성 여부를 결정하는데 임상 증상 및 검사소견, 단순 방사선등의 소견만으로는 어려움이 많고 이때 골 주사로 활동성 및 부위 결정에 도움이 된다고 하였다¹²⁾¹³⁾. 본 증례에서 6례중 모든례에서 골 주사 증가소견을 보였고(100%) 만성 골수염에서 골 주사의 의의는 조기진단보다는 활동성 여부와 부위를 결정함에 더 큰 의의가 있다고 생각된다.

Deutsch¹⁰⁾ 등은 일반 골 주사외에 TC-99m-MDP를 이용한 국소 혈류상(regional blood flow image)을 시행할 경우 급성 골수염에서는 양측 골단에 흡수 증가를 나타내나 화농성 관절염인 경우 인접한 근위 골단부에만 흡수 증가소견이 보여 이들을 감별할 수 있다고 하였다.

Christensen과 Arnoldi¹⁹⁾에 의하면 퇴행성 관절염에서 임상증상의 초기에는 연골 파괴부위, 그리고 골중 식체의 골연골부위에 골 주사 증가소견을 나타낸다고 하였다. 본 연구에서 결핵성 관절염으로 확진된 예에서 7례중 4례에서 골 주사 양성을 나타내었고(55.6%), 방사선 소견은 5례에서 양성소견을 나타내어(71.5%) 오히려 방사선 소견이 더 진단적 가치가 있다고 판단되나 발병초기에 방사선 소견이 없는 경우는 골 주사가 진단적 의의가 있다고 판단된다.

Gelfand와 Silberstein¹³⁾은 화농성 관절염에서 골 주사상 관절에 국한된 증가를 보인다고 하였으며 저자의 레와 일치하였다. Lisbona와 Rosenthal²⁰⁾은 봉와직염에서 골 주사가 정상이거나 연부 조직만 약간의 증가상을 보인다고 하였다.

결 론

1985년 1월부터 1986년 7월까지 만 18개월간 골 관절 염증 질환의 진단목적으로 TC-99m-MDP 전신 골 주사를 실시하였던 35례를 대상으로 방사선 소견과 최종 진단을 토대로 그 결과를 분석하여 다음의 결론을 얻었다.

1) 급성 골수염으로 의심되었던 15례중 골 주사 양성은 13례였다. 그중 2례는 임상소견 2일에 골 주사를 실시하여 정상으로 판단되었다. 방사선 소견상 양성을 나타낸 예는 7례였다.

2) 급성 골수염에 대한 골 주사의 민감도는 86.7%였다. 만성 골수염으로 의심되었던 6례는 골 주사상 모두 양성이었으며 방사선 상으로도 양성이었다.

3) 관절 염증이 의심되었던 13례중 골 주사상 양성을 보인 예는 9례(68.7%)였다. 결핵성 관절염 7례에서 골 주사상 양성 소견은 4례(55.6%)였으며, 화농성 관절염 5례에서 골 주사상 양성 소견은 4례(80%)였다.

4) 골 관절 염증질환에 있어서 골 주사는 조기 진단 및 치료에 의의가 있다. 특히 급, 만성골수염과 화농성 관절염에서 골 주사의 의의가 크다고 사료된다.

REFERENCES

- 1) Bauer GCH and Wendeberg B: *External counting of ⁴⁷Ca and ⁸⁵Sr in studies of localized skeletal lesion in man. J Bone and Joint surgery 1959; 41-B: 558-580*
- 2) Subramanian G and McAfee JG: *A new complex of ^{99m}Tc-phosphate for skeletal imaging. Radiology 1971; 99: 192-196*
- 3) 김윤수 · 김익동 · 서성철 · 김홍태 · 김 준 · 강창수 : *Strontium-85를 사용한 Bone scanning의 임상적 가치에 관한 연구. 대한정형외과학회지 1971; 6: 385-391*
- 4) 박병문 : *⁸⁵Sr 골 scan에 의한 대퇴골두 무혈성 피사증의 조기진단에 관한 연구. 중앙연구 1978; 35: 101-105*
- 5) 박병문 · 장준섭 · 송승근 : *Tc-99m-MDP(Medronate)를 이용한 골질환의 조기 진단에 관한 임상적 연구. 대한정형외과학회지 1983; 18: 196-208*
- 6) 이한구 · 성상철 · 장관한 · 김희중 : *화농성 골수염 및 관절염에서 골주사의 의의. 대한정형외과학회지 1982; 17: 791-797*
- 7) 정인희 · 한수봉 · Shaw JC · 손성근 · 남궁선 : *전신 골 스캔의 임상적 응용. 대한정형외과학회지 1979; 14: 147-157*
- 8) Bisson JVJ and William T: *Bone scan, in clinical perspective. Radiology 1975; 114: 255-259*
- 9) Siegel Ba, Donovan RL, Alderson PO and Mack GR: *Skeletal uptake of ^{99m}Tc-diphos-*

- phonate in relation to local bone blood flow. Radiology 1976; 120: 121-128*
- 10) Kirchner PT and Simon MA : *Radioisotopic evaluation of skeletal disease. J Bone and Joint Surg 1981; 63-A : 673-681*
 - 11) Deutsch SD, Gandsman EJ and Spraragen SC : *Quantitative regional blood flow analysis and its clinical application during routine bone scanning. J Bone and Joint Surg 1981; 63-A : 295-305*
 - 12) Gilday DL, Paul DJ and Paterson J: *Diagnosis of osteomyelitis in children by combined blood pool and bone imaging. Radiology 1980; 135: 787-789*
 - 13) Gelfand MJ and Silberstein EB : *Radionuclide imaging, use in diagnosis of osteomyelitis in children. JAMA 1977; 237: 245-247*
 - 14) Trakler RT, Miller KE, Sutherland DH and Chadwick DL : *Childhood pelvic osteomyelitis presenting as a cold lesion on bone scan, case report. J Nucl Med 1976; 17: 620-622*
 - 15) Handmaker H : *Acute hematogenous osteomyelitis-Has the bone scan betrayed US? Radiology 1980; 135: 787-789*
 - 16) Ash JM and Gilday DL : *The futility of bone scanning in neonatal osteomyelitis - Concise communication. J Nucl Med 1980; 21: 417-420*
 - 17) Russin LD and Staab EV : *Unusual bone scan finding in acute osteomyelitis - Case report. J Nucl Med 1976; 17: 617-619*
 - 18) Sullivan DC, Rosenfield NS, Ogden J and Gottschalk A : *Problems in the scintigraphic detection of osteomyelitis in children. Radiology 1980; 135: 731-736*
 - 19) Christensen SB and Arnoldi CC : *Distribution of ^{99m}Tc-phosphate compounds in osteoarthritic femoral heads. J Bone and joint surg 1980; 62-A : 90-95*
 - 20) Lisbona R and Rosenthal L : *Observation on the sequential use of ^{99m}Tc phosphate complex and ⁶⁷Ga imaging in osteomyelitis, cellulitis and specific arthritis Radiology 1977, 123: 123-129*
-